COLUMBIA LIBRARIES OFFSITE
HEALTH SCIENCES STANDARD
HX00025178
455
K832

THE LIBRARIES

COLUMBIA UNIVERSITY

HEALTH SCIENCES
LIBRARY

SAMMLUNG MEDICINISCHER SCHRIFTEN
HERAUSGEGEBEN
VON DER
WIENER KLINISCHEN WOCHENSCHRIFT
XXI.

ÜBER DIE BEZIEHUNG
DER
ARTERIA CHOROIDEA ANTERIOR
ZUM
HINTEREN SCHENKEL
DER
INNEREN KAPSEL DES GEHIRNES.

VON
PRIVATDOCENT Dr. ALEXANDER KOLISKO.
ASSISTENT AM PATHOLOGISCH-ANATOMISCHEN INSTITUTE IN WIEN.

MIT 3 LITHOGRAPHIRTEN TAFELN.

COLUMBIA UNIVERSITY
DEPARTMENT OF PHYSIOLOGY
COLLEGE OF PHYSICIANS AND SURGEONS
437 WEST FIFTY-NINTH STREET
NEW YORK

WIEN 1891.
ALFRED HÖLDER
K. U. K. HOF- UND UNIVERSITÄTS-BUCHHÄNDLER
ROTHENTHURMSTRASSE 15.

QM455
K832

Alle Rechte vorbehalten.

Druck von Friedrich Jasper in Wien.

FEB 9 1945 RIK

VORWORT.

Herr Hofrath Professor Meynert forderte mich gelegentlich der Vorarbeiten zu seinem in der Sitzung der k. k. Gesellschaft der Aerzte am 26. April 1889 gehaltenen Vortrage: »Zum Verständniss der traumatischen Neurosen, im Gegensatz zu ihrer hypnotischen Entstehungstheorie« auf, die Angabe Heubner's, dass die Arteria choroidea anterior den hinteren Schenkel der inneren Kapsel versorge, einer Nachuntersuchung zu unterziehen.

Meine diesbezüglichen Injectionen bestätigten im Wesen die Heubnersche Angabe.

Da aber im Verlaufe meiner Untersuchungen sich mehrere Details ergaben, welche die Heubner'schen Untersuchungs-Resultate über das Versorgungsgebiet der Arteria choroidea anterior nach mehrfacher Richtung hin ergänzen, theilweise auch berichtigen dürften, ferner doch die ausserordentlich wichtige functionelle Bedeutung des von der Arteria choroidea anterior versorgten hinteren Schenkels der Capsula interna erst lange nach Heubner's Untersuchung richtig erkannt worden ist, und endlich, da es mir gelang, für Heubner's erwähnte Angabe auch pathologisch-anatomische Belege zu finden, sehe ich mich veranlasst, das Resultat meiner diesbezüglichen Untersuchungen zu veröffentlichen.

Ich möchte mir an dieser Stelle auch erlauben, Herrn Hofrath Meynert für die Anregung zu dieser Arbeit meinen ergebensten Dank auszusprechen.

DER VERFASSER.

Digitized by the Internet Archive
in 2010 with funding from
Open Knowledge Commons

http://www.archive.org/details/berdiebeziehun00koli

Einleitung.

Henle erwähnt in seinem classischen Werke: »Die Anatomie des Menschen« die Arteria choroidea anterior als einen Ast der Carotis interna und bezeichnet sie als: »eine nicht ganz beständige, zuweilen in mehrere feine Aeste zerfallene Arterie, welche an der lateralen Seite des Crus cerebri dem Tractus opticus entlang nach hinten verläuft. Sie gibt den genannten Theilen Aeste, dringt mit dem Tractus opticus in das untere Horn des Seitenventrikels ein und versorgt auch die am Boden dieser Höhle gelegenen Gebilde (Pes Hippocampi und Taenia). Die Fortsetzung des Stammes verästelt sich im Plexus chorioideus, steigt in demselben zur Decke des dritten Ventrikels empor und anastomisirt an derselben mit der symmetrischen Arterie und mit Aesten der Arteria cerebralis posterior.« Als Varietät der Arteria choroidea anterior erwähnt Henle ferner, dass sie sehr klein sei oder fehle und durch einen Ast der Profunda cerebri oder der Communicans posterior vertreten werde.

Aehnlich wie Henle äussern sich alle übrigen Anatomen über den Ursprung, Verlauf und das Versorgungsgebiet der Arteria choroidea anterior.

Nur Duret und Heubner haben die Verzweigungen dieser Arterie und die von ihr versorgten Hirntheile genauer untersucht und beschrieben. So gibt Duret in seinem Werke: »Recherches anatomiques sur la circulation de l'encéphale« folgende Schilderung des Ursprunges und Versorgungsgebietes der Arteria choroidea anterior:

»La carotide fournit très-souvent une artère que tous les auteurs d'anatomie ont décrite: c'est l'artère choroïdienne antérieure. Son origine varie; elle peut venir de la sylvienne et même de la communicante postérieure, quand celle-ci est volumineuse. Elle se dirige obliquement en dehors, en longeant le côté externe de la bandelette optique et vient se jeter dans le plexus choroïde du ventricule latéral, à son origine dans la corne d'Ammon. Ses rameaux collatéraux sont: *a)* des rameaux internes et antérieures pour la bandelette optique, *b)* des rameaux internes et

postérieures pour la partie supérieure de la face externe du pédoncule cérébral, *c)* des rameaux externes pour la circonvolution unciforme.«

Und bei der Beschreibung der Arterien des Plexus choroideus sagt Duret Folgendes über die Arteria choroidea anterior:

»Les artères des plexus choroïdes sont au nombre de trois: 1° l'artère choroïdienne antérieure, née de la carotide, se termine dans l'extremité antérieure des plexus choroïdes, c'est à dire, à la partie antérieure de la fente de Bichat, dans le prolongement sphenoïdal du ventricule latéral, sur les côtés et en avant du pédoncule cérébral. Elle parcourt les deux tiers environ des plexus choroïdes, et leur abandonne des branches extrêmement fines.«

Noch eingehender wird das Versorgungsgebiet der Arteria choroidea anterior von Heubner beschrieben, welcher isolirte Injectionen derselben vornahm und dann an Schnitten des Gehirnes die injicirten Partien feststellte. Er gelangte dabei zu einem Resultate, welchem er im Centralblatt für die medicinischen Wissenschaften 1872 Nr. 52 mit folgenden Worten Ausdruck gab:

»Von der Arteria chorioidea wird die Hakenwindung, die Umgebung des Unterhornes des Seitenventrikels, der Plexus chorioideus des Unterhornes, der hintere Schenkel der inneren Kapsel, die äussere Hälfte des vorderen Theiles des Thalamus opticus mit arteriellem Blute versehen.«

Dieses Resultat scheint auf eine einzige isolirte Injection der Arteria choroidea anterior gegründet zu sein, deren genauere Beschreibung in Heubner's Werk: »Die luetische Erkrankung der Hirnarterien«, 1874, pag. 184 zu finden ist. Er sagt daselbst: »Injection 24. Gehirn eines Peritonitischen. Die Canüle wird in den Anfangstheil der Arteria chorioidea dextra eingebunden (die hier oberhalb des Ram. comm. posterior von der Carotis cerebral., bevor sie sich theilt, abgeht — das gewöhnliche Verhalten) und injicirt. Es füllt die Masse zuerst einige Pianetze an der Aussenfläche der Hakenwindung, und hier finden sich feine Communicationen mit kleinen eben hier sich verzweigenden Aesten der Arteria cerebri profunda. Dieselben werden abgeklemmt und es injicirt sich jetzt der oberste Theil des Hirnschenkelfusses, die hintere Partie der inneren Kapsel, der vordere Theil des Thal. optic. und einzelne Gefässe im Seitentheile des entsprechenden Plexus chorioideus.«

Um die Beziehungen der Arteria choroidea anterior und der Arteria profunda zu bestimmen, führte Heubner noch folgende Injection aus: »Injection 25. Gehirn eines Typhösen. Es wird die Arteria chorioidea sinistra mit weisser Masse, die Arteria cerebri profunda gleicher Seite mit blauer Masse injicirt. Zuerst wird die erstere Arterie injicirt, wobei aber ziemlich rasch die weisse Masse in die Arteria cerebri profunda mit eindrang, wie sich

nachher ergab, durch einen ziemlich weiten Communicationsast zwischen beiden Arterien, der über die Unterfläche des Hirnschenkels zieht. Es wird im Ganzen eine Pravaz'sche Spritze voll in diese Arterie injicirt dann die blaue Masse in die Arteria profunda cerebri. Es zeigt sich nun, dass ersteres Gefäss, von vorn nach hinten und seitlich gehend, zum Theil noch die Unterfläche des Hirnschenkels kreuzt und sich durch die seitliche Hirnspalte oberhalb des Ammonshornes in das Unterhorn des Seitenventrikels begibt und in dem hier gelegenen Theil des Plexus chorioideus sich verzweigt; dass dagegen einige grössere Zweige der Arteria prof. cerebri in paralleler Richtung mit der Arteria chorioidea, aber $1^1/_2$ *cm* weiter hinten, den Hirnschenkel kreuzen und durch die hintere Hirnspalte zum Plexus chorioideus treten und die dem Hinterhorn und mittleren Theil des Seitenventrikels angehörigen Partien des Plexus chorioideus versorgen. Auch in der Tela chorioidea communiciren die Gefässe beider Arterien mit einander.«

Diese Angaben Heubner's zeigen, dass jenes bekannte, von Charcot aufgestellte Schema des Circulus Willisii nicht vollkommen dem Thatsächlichen entspricht. Nach jenem Schema werden ja die basalen Ganglien und die zwischen ihnen liegenden Markmassen vom Circulus und den Anfangsstücken der grossen, vom Circulus abgehenden Gefässstämme aus versorgt, durch Arteriolen, welche senkrecht in die Gehirnsubstanz aufsteigen, nicht mit einander anastomosirend als Endarterien anzusehen sind. Und doch ist ja nach Heubner einer der wichtigsten Theile der zwischen den Ganglien eingeschlossenen Marksubstanz, nämlich der hintere Schenkel der Capsula interna, von einer Arterie versorgt, welche in diesem Schema keine Beachtung gefunden hat, wenigstens nicht als eine jener Endarterien anzusehen ist. Meynert hat in seinem Vortrage: »Zum Verständniss der traumatischen Neurosen[1])« dieser Mangelhaftigkeit des erwähnten Schemas Rechnung getragen und dasselbe durch Eintragung des Verlaufes der Arteria choroidea anterior und der von ihr abgehenden Endarterien vervollkommnet.

Da aber Heubner's Behauptung auf einer einzigen isolirten Injection der Arteria choroidea anterior beruhte, schien es in Anbetracht der Wichtigkeit des erwähnten Versorgungsgebietes angezeigt, den Heubner'schen Versuch zu wiederholen und seine Resultate sorgfältig zu prüfen. Zu diesem Zwecke führte ich eine grosse Anzahl isolirter Injectionen der Arteria choroidea anterior aus, welche alle im Wesen dasselbe Resultat ergaben und die Heubner'sche Angabe bezüglich des hinteren Schenkels der inneren Capsel bestätigten.

Die Art und Weise, in welcher ich die Injectionen ausführte, war

[1]) Wiener klinische Wochenschrift. 1889, Nr. 24, 25 und 26.

folgende: Das Gehirn wurde in der sorgfältigsten Weise herausgenommen, wobei namentlich auf Vermeidung einer Zerrung der Pedunculi Rücksicht genommen wurde, was leicht zu bewerkstelligen ist, so dass ich fast stets ohne basales Extravasat die isolirte Injection der betreffenden Arterie vornehmen konnte. Bei den ersten Versuchen bediente ich mich der Teichmann'schen Masse mit dem feinsten Chromgelb, welche in die Carotis nach Abbindung aller Aeste, ausgenommen die Art. choroidea anterior, eingespritzt wurde. Wenn nun auch die Masse so in den Plexus eingedrungen war, dass er bis an das Foramen Monroi injicirt war, und auch die Meningen der Hakenwindung sich bis in die feinsten Arteriolen gefüllt hatten, so war doch in der Hirnsubstanz selbst die Injection ganz unvollkommen, da nur die grösseren Gefässstämme sich injicirt hatten und keine capillare Injection zu Stande gekommen war. Ein viel befriedigenderes Resultat erzielte ich mit der Injection des löslichen Berliner Blaues, indem die capillare Injection der betreffenden Theile der Gehirnsubstanz rasch und vollkommen gelang. Es zeigte sich aber insofern ein Nachtheil, als bei der Dünnflüssigkeit der Lösung die grösseren Gefässe nicht starr gefüllt blieben, und ferner in Folge von Reduction des Berliner Blaues die Färbung am frischen Hirnschnitte schlecht sichtbar war und erst allmählich am Alkoholpräparate wieder erschien.

Das schönste Resultat erhielt ich endlich mit der von Cadyi angegebenen Carminleinölmasse, welche, die feinste capillare Injection der Hirnsubstanz ergebend, zugleich die grösseren Gefässe starr gefüllt liess. Um auch die Beziehung der Versorgungsgebiete der Nachbararterien (Artt. fossae Sylvii, communic. post. und profunda) zu dem der Arteria choroidea anterior zu ermitteln, führte ich verschiedenfärbige Injectionen der beiden Nachbargebiete aus, wobei es mir nach einigen Versuchen gelungen war, eine dem Carmin gut contrastirende Farbe im Kobaltblau zu finden, welches, in derselben Weise wie das Cadyi'sche Carminöl zubereitet, ein ebenso ausgezeichnetes Resultat bezüglich der capillaren Hirninjection liefert. Diese Carmin-, respective Kobaltblaumasse wurde direct unter mässigem Drucke mit einer kleinen Handspritze und einer sehr feinen Canüle in die Arteria choroidea anterior, respective in ihre Nachbararterien eingespritzt.[1])

[1]) Bei der Zubereitung dieser Injectionsmassen ging ich nach dem Beispiele Cadyi's in folgender Weise vor. Der Carmin wurde in Ammoniakwasser gelöst, dann mit 95percentigem Alkohol gefällt, abgedampft, bis jede Spur von Ammoniakgeruch verschwunden war, mit 95percentigem Alkohol gewaschen, wiederholt decantirt, getrocknet, mit dickem Leinöl verrieben, dann mit Benzin verdünnt, absetzen gelassen, worauf die vom Carminsatz abgegossene rothe Benzinmasse, durch Verdampfen des Benzins eingedickt, als Injectionsmasse verwendbar war. Bei Kobaltblau wurde das Pulver direct mit Leinöl verrieben, dann der Brei mit Benzin verdünnt, decantirt und die blaue, abgegossene Benzinmasse durch Verdampfen des Benzins eingedickt.

Bevor ich an die Schilderung der ausgeführten isolirten Injectionen der Arteria choroidea anterior und ihrer Nachbararterien gehe, möchte ich in wenigen Worten die Beobachtungen schildern, welche ich bei der grossen Anzahl von Sectionen, die ich Gelegenheit habe vorzunehmen, bezüglich des Ursprunges und Verlaufes der Arteria choroidea anterior gemacht habe.

Die Arteria choroidea anterior geht von der Carotis interna zwischen der Ursprungsstelle der Arteria communicans posterior und der Theilungsstelle der Carotis in die Arteria cerebri media und anterior ab. Ich sah sie niemals fehlen, doch kann in, meiner Erfahrung nach, seltenen Fällen ihr Ursprung wechseln und sie von der Communicans posterior oder von der Cerebralis media knapp hinter der Theilung der Carotis abgehen. Zweimal sah ich durch die Arteria choroidea anterior die Cerebralis posterior gebildet, während der gewöhnliche Verlauf dieser letzteren Arterie durch einen sehr dünnen Ast der Basilaris markirt wurde, welcher Ast über den Pedunculus herum zur Tela choroidea media zog und durch eine $^1/_2$ *mm* dicke, quere Anastomose hinter dem Pedunculus mit dem von der Choroidea anterior gebildeten Hauptstamm communicirte. Am vorderen Ende der seitlichen Hirnspalte ging von dem aus der Arteria choroidea anterior gebildeten Profundastamme ein kleines Gefäss ab, welches in die seitliche Hirnspalte eindrang und sich in den Plexus begab, hier bis zum Foramen Monroi als Endstück der Choroidea anterior in gewöhnlicher Weise verlaufend. Dabei war einmal durch eine fadendünne Communicans posterior eine Verbindung der Carotis mit jenem der eigentlichen Profunda entsprechenden Aste der Basilaris hergestellt, das anderemal fehlte die Communicans posterior, statt ihr gingen einige kleine Aeste von der Carotis ab, welche, nach rückwärts laufend, in die Hirnsubstanz sich einsenkten, entsprechend den sonst von der Arteria communicans posterior abgehenden Aesten.

Das Caliber der Arteria choroidea anterior ist ein ziemlich constantes, ich fand sie bei zahlreichen Messungen meist einen halben Millimeter dick; in jenen zwei Fällen, wo die Profunda durch sie gebildet wurde, war sie von einem Caliber, welches dem gewöhnlichen der Profunda entsprach. Am Gehirn des Foetus ist die Arterie von verhältnissmässig viel stärkerem Caliber, indem sie an Dicke fast der Arteria cerebralis media oder posterior gleichkommt, ein Verhältniss, welches sich ja sehr wohl aus dem allmählichen Zurückbleiben der Tela- und Plexusgebilde gegenüber dem stärkeren Hemisphärenwachsthum erklärt.

Ich habe auch versucht, an Thieren die Arteria choroidea anterior nachzuweisen, doch stand mir nur beschränktes Thiermateriale zu Gebote. An den Gehirnen der untersuchten Thiere, es waren Hunde, Katzen und Kaninchen, fand sich die Arteria choroidea stets. Sie gieng aber von der Arteria fossae Sylvii ab, was sich daraus erklärt, dass die

Cerebralis anterior bei diesen Thieren viel früher als beim Menschen aus der Carotis entspringt. Der Verlauf der Arteria choroidea anterior ist aber bei den untersuchten Thiergehirnen stets ganz analog dem gleich zu schildernden Verlaufe dieser Arterie am menschlichen Gehirne. Dieser Befund an Thiergehirnen, sowie auch die oben erwähnten Beobachtungen, dass durch die Arteria choroidea anterior die Arteria profunda gebildet werden könne, sprechen einerseits für die Constanz des Gefässes, andrerseits für seine entwicklungsgeschichtliche Bedeutung.

Der Verlauf der Arterie ist in der Regel folgender. Von der Carotis abgehend, verläuft sie anfänglich schief nach hinten und aussen längs der äusseren Peripherie des Tractus opticus und kreuzt sich mit dem letzteren, sobald dieser in seinem weit nach auswärts reichenden Bogen von der Hakenwindung bedeckt wird, läuft nun an der inneren Peripherie des Tractus in gestrecktem Verlaufe bis an das vordere Ende der seitlichen Hirnspalte, wo sie, den Tractus abermals kreuzend, in das Unterhorn eintritt. Hier verläuft sie an der inneren Peripherie des Plexus bis hinauf zum Foramen Monroi. Auf diesem Wege gibt die Arteria choroidea anterior zahlreiche Aeste ab. An der Hirnbasis sind diese Aeste einerseits für die Pia mater der Hakenwindung, des Tractus opticus und der Gebilde hinter dem Infundibulum bestimmt, andererseits, und zwar gerade die grösseren Aeste, dringen sie direct in die Tiefe der Gehirnsubstanz ein, indem sie sich hier durch ihr senkrechtes Abgehen, durch das fast vollkommene Fehlen von Anastomosen ganz ebenso verhalten, wie die zu den Basalganglien gehenden Aeste des Circulus Willisii und der Stämme der Cerebralis media und profunda.

Die für die Pia mater bestimmten Aeste des basalen Antheiles der Arteria choroidea anterior verhalten sich folgendermassen: Die Hakenwindung wird durch einen Zweig der Choroidea anterior versorgt, welcher sich vor oder nach der ersten Kreuzung des Tractus vom Stamm der Arterie ablöst und sich nach abwärts auf die Hakenwindung begibt, wo er bei der Injection die Gefässnetze dieser Windung füllt und mit den Verzweigungen der Arteria cerebralis media (deren Temporaläste) einerseits, mit denen der Cerebralis posterior (deren erstem Temporalaste) andererseits, weite Anastomosen besitzt.[1])

[1]) Hier möchte ich mir die Bemerkung erlauben, dass ich bei den zahlreichen isolirten Injectionen der Hirnarterien, welche ich ausführte, zu der Ueberzeugung gekommen bin, dass die Heubner'sche Angabe über die Weite der Anastomosen zwischen den einzelnen grossen Hirnarterien nicht den Thatsachen entspreche. Vielmehr fand ich Duret's diesbezügliche Angaben zutreffend. Und wenn Heubner (Luetische Erkrankungen der Hirnarterien, pag. 188) erwähnt, dass er ein getrocknetes Stückchen Pia noch jetzt im Besitze habe, welches ein von einer Seite mit blauer, von der anderen mit weisser Masse gefülltes Arterienästchen enthalte, das genau 1 *mm* Weite besitze (mit Mikrometer gemessen), so ist dies doch kein Beweis, dass jenes Aestchen einer Anastomose entspreche, vielmehr dürfte es einem grösseren Arterienast entsprechen, in welchem

Es ist dieser die Hakenwindung versorgende Ast der Arteria choroidea anterior ein scheinbar ganz constantes Gefäss, welches ich wenigstens bei all den von mir ausgeführten Injectionen niemals vermisste, so dass es sich empfehlen dürfte, ihn als die Arterie der Hakenwindung, Arteria gyri uncinati, zu bezeichnen.

Die anderen für die Pia bestimmten Aestchen sind kleinste Arterien, welche die Pia mater über dem Tractus opticus und über den Gebilden zwischen Infundibulum und Corpora candicantia, theilweise auch über dem Pedunculus injiciren und hier feine Anastomosen mit den von der Communicans posterior kommenden, ebenfalls die Pia injicirenden Aesten besitzen.

Jene Aeste der Arteria choroidea anterior, welche an der Hirnbasis in Lücken der Hirnsubstanz, aussen und innen vom Tractus, mitunter auch durch den Tractus hindurch, eintreten, anastomosiren nicht unter einander, besitzen meist auch keine Verzweigungen vor ihrem Eintritt in das Gehirn, nur selten geben sie feinste Aeste noch in die Pia ab. Ihre Zahl wechselt; ich sah drei oder vier, bis zu acht solcher Aeste; wenn wenige solche Aeste von der Choroidea anterior abgehen, entspringen die fehlenden vom Stamme der Carotis, von diesem nach rückwärts verlaufend.

Ist die Arteria choroidea anterior durch die seitliche Hirnspalte in das Unterhorn eingetreten, dann löst sie sich in zahlreiche, im Plexus einander parallel verlaufende Aeste auf, von welchen einer, am inneren Rande des Plexus verlaufend, bedeutend stärker ist und die Fortsetzung der Arteria choroidea anterior bis zum Foramen Monroi bildet. Alle diese parallelen Aeste anastomosiren untereinander, von ihnen aus werden die Villositäten des Plexus capillar injicirt. Vom inneren Rande des Plexus, und zwar von dem stärkeren Aste, der die Fortsetzung der Arteria choroidea anterior darstellt, gehen nun zahlreiche Aeste ab, die sich in der Furche zwischen Thalamus opticus und Schweif des Corpus striatum in die Hirnsubstanz einsenken. Davon ist namentlich ein Ast durch seine Stärke erwähnenswerth, der knapp nach dem Eintritte der Arteria choroidea anterior in die seitliche Hirnspalte, noch vor ihrem Uebertritte in den Plexus, aus jener entspringt, um aussen vom Corpus geniculatum laterale in die Hirnsubstanz sich einzusenken.

Die bis zum Foramen Monroi als innere Randarterie des Plexus fortgesetzte Arteria choroidea anterior gibt aber auch nach innen in die Tela mehrere Aeste ab, welche weite Anastomosen mit der durch die seitliche Hirnspalte eindringenden mittleren Choroidealarterie (Arteria

---

durch jene nach Duret $^1/_4$—$^1/_5$ *mm* weiten Anastomosen aus der Nachbararterie die Injectionsmasse herübergeströmt ist. Bezüglich der Zahl dieser Anastomosen stimme ich aber vollkommen Heubner bei, welcher im Gegensatz zu Duret eine sehr grosse Anzahl derselben beobachtet hat.

choroidea media, abgehend von der Profunda, oder ihrem ersten Temporalast) eingehen. Es kommt auch vor, jedoch selten, dass noch vor dem Eintritte der Arteria choroidea anterior in die seitliche Hirnspalte sich ein über den Pedunculus ziehender, ziemlich starker Ast abspaltet, der in die Artereria profunda cerebri übergeht, eine weite Anastomose mit dieser Arterie darstellt.

Da es meine Absicht ist, die Rolle, welche die Tela choroidea bei der Blutversorgung des Gehirnes spielt, in einer speciellen Arbeit zu schildern, eine Rolle, welche von Heubner gewiss unterschätzt, von Duret aber wohl gewürdigt wird, so will ich mich hier nicht näher auf die diesbezüglichen Verhältnisse einlassen, es ist ja in diesen Zeilen, wie oben angedeutet wurde, nur beabsichtigt, die Beziehung der Arteria choroidea anterior zu jenem wichtigen Theile weisser Substanz zu schildern, der zwischen die grossen Basalganglien eingeschoben ist und unter dem Namen der Capsula interna als die Durchgangsstelle der motorischen und sensiblen Bahnen bekannt ist.

Isolirte Injectionen der Arteria choroidea anterior.

Ich werde mich bei der grossen Mehrzahl, namentlich bei den ersten Versuchen, die mit Berlinerblau angestellt wurden, kurz fassen und nur wenige der Injectionsbefunde ausführlich schildern.

1. Gehirn eines jugendlichen Individuums mit sehr starken Communicantes posteriores. Injection der Arteria choroidea anterior mit Berlinerblau-Lösung, indem die Canüle in die linke Carotis eingebunden und nach Unterbindung aller Aeste, mit Ausnahme der Arteria choroidea, letztere injicirt wird. Es füllen sich einige kleine Aeste des Stammes der Carotis und die Gefässnetze der Pia längs des Tractus, über dem Pedunculus und an der Hakenwindung. Die Injectionsmasse dringt rasch von hinten her in die Profunda cerebri. Auf einem horizontalen Durchschnitt, welcher in einer solchen Höhe angelegt ist, dass auch das innerste Glied des Linsenkernes getroffen ist, erscheint Folgendes blau capillar injicirt:

die zwei hinteren Drittel des hinteren Schenkels der Capsula interna mit der angrenzenden Lamina medullaris externa des Sehhügels;

die an die innere Kapsel nach hinten sich anschliessende Marksubstanz, theilweise bis in die angrenzenden Windungen des Schläfelappens hinein;

ein kleines Gebiet im Knie der Capsula interna (von mit injicirten Aesten des Carotisstammes her);

ein Theil des an das injicirte Gebiet des hinteren Kapselschenkels angrenzenden innersten Linsenkerngliedes;

der Plexus choroideus lateralis sinister bis ans Foramen Monroi hinauf;

die von der Arteria choroidea media stammenden Aeste der Tela.

2. Gehirn eines jugendlichen Individuums mit sehr starker, den Hauptttheil der Profunda bildender Communicans posterior dextra. Injection der Arteria choroidea anterior dextra mit Berlinerblau; die Canüle wird in die rechte Carotis eingebunden, nach Anlegung einer Ligatur jenseits des Abganges der Choroidea letztere vollkommen isolirt injicirt. Die Injectionsmasse füllt die Pianetze um den Tractus, dringt durch Anastomosen dieser Gefässe in die von der Communicans posterior abgehenden Aeste, welche unterbunden werden, füllt das Pianetz der Hakenwindung, wo sie durch circa $^1/_4$ *mm* weite, zahlreiche Anastomosen in die Schläfelappenäste der Cerebralis media und posterior hinübertritt und in die beiden Hauptstämme der letzteren Gefässe gelangt. Sodann werden alle Arterien der Basis mit Teichmann'scher Chromgelbmasse injicirt. Auf horizontalen Durchschnitten erscheinen folgende Gebilde capillar injicirt:

Der hintere Schenkel der inneren Kapsel, mit Ausnahme des vorderen Viertels, und zwar bis in die Höhe der oberen Kante des mittleren Linsenkerngliedes, von wo an die Injection nur mehr in den hintersten Theilen der inneren Kapsel sichtbar ist;

in tiefen Querschnittsebenen rückt die Injection in die äusseren Theile der inneren Kapsel und in das angrenzende innerste Linsenkernglied;

in diesen tiefen Ebenen, die benachbarte Markmasse des Schläfelappens bis in die erste und zweite Windung hinein;

die vordersten, äussersten Antheile des Pedunculus;

das Dach des Unterhorns;

der Plexus choroideus lateralis dexter, und zwar nur theilweise capillar, während seine Randarterie bis zum Foramen Monroi injicirt ist; desgleichen die von ihr abgehenden Anastomosen mit den Telaarterien.

3. Gehirn eines jugendlichen Individuums mit zarter Arteria communicans posterior dextra. Injection der Arteria choroidea anterior dextra mit Berlinerblau unter directer Einbindung der Canüle in die Arterie. Vor der Injection wird durch einen frontalen Schnitt das Unterhorn eröffnet und die Arteria choroidea knapp vor ihrer Auflösung in den Plexus lateralis unterbunden, so dass nur ihr Stamm und die von ihm abgehenden Aeste injicirt werden. Es füllen sich die Pianetze der Hakenwindung und um den Tractus herum; die Masse dringt von letzterer

Stelle aus in die Aeste der Communicans posterior. Auf einem horizontalen, das innerste Linsenkernglied treffenden Durchschnitte ist Folgendes capillar injicirt:

der hintere Schenkel der inneren Kapsel;

das angrenzende innerste Linsenkernglied.

In hohen Ebenen rückt die Injection aus der inneren Kapsel in die äusseren Theile des Thalamus opticus, wo sie aber rasch höher oben verschwindet.

4. Gehirn eines älteren Individuums mit zarter Communicans posterior dextra. Injection wie bei 3. Auf horizontalen Durchschnitten ist Folgendes capillar injicirt:

In tiefen Ebenen die hintere Hälfte des hinteren Schenkels der inneren Kapsel und das angrenzende innerste Linsenkernglied;

in höheren Ebenen die zwei hinteren Drittel des hinteren Schenkels der inneren Kapsel und theilweise auch das vordere Drittel (nur dessen äussere Partien);

an Schnittebenen, wo das zweite Glied des Linsenkernes verschwunden ist, finden sich nur Spuren der Injection im hintersten Drittel.

5. Gehirn eines älteren Individuums mit sehr starker Communicans posterior sinistra. Injection der linken Choroidea anterior mit Berlinerblau von der Carotis aus, nach Abbindung der übrigen Aeste. Es füllen sich die Pianetze an der Hakenwindung und die längs des Tractus; an horizontalen Durchschnitten erscheint capillar injicirt:

der hintere Schenkel der inneren Kapsel in seinen zwei hinteren Dritteln bis an den oberen Rand des mittleren Linsenkerngliedes;

das innerste Glied des Linsenkernes;

theilweise das Mark des angrenzenden Schläfelappens;

der Plexus choroideus lateralis sinister bis zum Foramen Monroi hinauf.

6. Gehirn eines jugendlichen Individuums mit sehr dünner Communicans posterior beiderseits. Isolirte Injection der rechten Arteria choroidea anterior mit Berlinerblau, indem die Canüle in die Carotis eingebunden wird und nach Abbindung der übrigen Aeste die Choroidea injicirt wird. Es füllen sich die Pianetze nächst des Tractus, die Masse dringt in die Communicans posterior durch die Anastomosen, ferner füllen sich die Pianetze über der Hakenwindung und dringt die Injectionsmasse durch zahlreiche Anastomosen in die Aeste der ersten Schläfearterie der Profunda und der Schläfelappenarterie der Arteria fossae Sylvii. Auf horizontalen Durchschnitten erscheint capillar injicirt:

der hintere Schenkel der inneren Kapsel mit Ausnahme des Knies, und zwar bis in die Höhe der Mitte des zweiten Linsenkerngliedes, von wo an nur die hintersten Theile, und auch nur mehr fleckig injicirt sind

(oberhalb der oberen Kante des zweiten Linsenkerngliedes finden sich nur mehr Spuren der Injection);

das innerste Glied des Linsenkernes;

das Mark aussen vom hinteren Ende der inneren Kapsel mit dem hinteren Ende des dritten Linsenkerngliedes, der Unterhorndecke und einzelnen blauen Flecken im angrenzenden Marke des Schläfelappens;

der Plexus choroideus lateralis dexter bis zum Foramen Monroi und das Ependym an der Decke des Unterhorns.

7. Gehirn eines jugendlichen Individuums. Isolirte Injection der Arteria choroidea anterior sinistra mit Berlinerblau unter directer Einbindung der Canüle in die Arterie, Füllung der Piagefässe wie bei den früheren Injectionen.

An frontalen Durchschnitten findet sich Folgendes capillar blau injicirt:

der hintere Schenkel der inneren Kapsel bis in die Höhe des zweiten Linsenkerngliedes;

das innerste Linsenkernglied;

in hohen Ebenen die an die innere Kapsel angrenzenden äusseren Randpartien des Thalamus opticus;

die Unterhorndecke;

die Hakenwindung;

das Ammonshorn;

der Tractus-opticus-Querschnitt;

der Plexus choroideus lateralis.

8. Gehirn eines jugendlichen Individuums. Injection der Arteria choroidea dextra mit Berlinerblau wie bei 7. An frontalen Durchschnitten zeigt sich der hintere Schenkel der inneren Kapsel;

die äusseren Partien des Pedunculus;

die Decke des Unterhorns;

der Plexus choroideus capillar blau injicirt.

9. Gehirn eines jugendlichen Individuums. Isolirte Injection der Arteria choroidea dextra mit Berlinerblau. An frontalen Durchschnitten zeigen sich folgende Gebilde capillar injicirt:

der hintere Schenkel der inneren Kapsel;

das innere Linsenkernglied und

die äusseren Partien des Fusses;

in hohen Ebenen greift der Injectionsstreif im Bogen in den Thalamus hinein bis fast ans Ependym, während die Kapsel frei wird von Injection;

ferner die Decke des Unterhorns als ein bis 4 *mm* breiter blauer Streif, innerhalb welches noch die untere Kante des äusseren Linsenkerngliedes und der Querschnitt des Schweifes des Corpus striatum injicirt ist;

endlich die Hakenwindung.

(Es erscheinen also zwei blaue Injectionsbögen, ein verticaler und ein horizontal verlaufender, von welchen der verticale dem hinteren Schenkel der inneren Kapsel und dem inneren Linsenkerngliede, dagegen der horizontale der Decke des Unterhornes angehört, und welche Bögen sich nach unten und innen zu im Pedunculus vereinigen.)

10. Gehirn eines jungen Individuums. Injection der Arteria choroidea sinistra mit Carminöl, des Stammes der Arteria fossae Sylvii sinistra mit Berlinerblau (nach Abbindung der Hauptäste) und der Arteria communicans posterior dextra, welche ziemlich stark ist, mit Carminöl.

Das Gehirn wird in horizontale Schnitte zerlegt. Im Ventrikel erscheint roth capillar injicirt der Plexus choroideus lateralis bis zum Foramen Monroi; in der Tela choroidea media einige grössere Gefässe, welche Anastomosen der Choroidea anterior mit den Telaarterien darstellen, roth injicirt; die rothe Masse ist auch in die Venen der Tela gedrungen, in welchen sie aber blauer Masse begegnet. Auf einem horizontalen Durchschnitte, welcher an der oberen Peripherie des Schweifkernes geführt ist, findet sich fleckige, capillare, blaue Injection, das Ependym des Schweifkernes erscheint über dem Kopfe und im Bereiche des vorderen Thalamusdrittels blau, über dem übrigen Schweifkern roth injicirt. Auf einem horizontalen Durchschnitte, welcher vom äusseren Linsenkerngliede die obere Kante trifft, erscheint capillar blau injicirt:

der Kopf des Schweifkernes;

der Fuss des Stabkranzes, mit unregelmässig fleckiger Begrenzung nach aussen, als ein 10 *mm* breiter Injectionsstreif, an dessen innerem Rande, dem Thalamus anliegend, einzelne rothe capillare Injectionsfleckchen in die blaue Injectionsfläche eingestreut sind.

Ferner erscheint capillar roth injicirt:

Ein 7 *mm* breiter Streif hinter dem blauen Injectionsstreifen, entsprechend der Marksubstanz, die aussen vom hinteren Drittel des Thalamus opticus liegt, in welches einzelne rothe Gefässreiserchen hineinreichen; es grenzt dieser rothe Injectionsstreif an die Ventrikeldecken.

Ein einige Millimeter tiefer angelegter Schnitt zeigt capillar injicirt, und zwar blau:

den Kopf des Schweifkernes;

den vorderen Schenkel der inneren Kapsel;

das äussere Linsenkernglied,

fleckig auch die Capsula externa;

endlich auch den hinteren Schenkel der inneren Kapsel, wo aber die blaue Injection mit rother gemischt erscheint.

Das hintere Drittel des hinteren Schenkels der inneren Kapsel ist frei von Injection geblieben; an dasselbe schliesst sich nach hinten ein

an den Ventrikel grenzender 10 *mm* langer und 7 *mm* breiter rother Injectionsstreif an, in welchen der Querschnitt des Schweifes des Corpus striatum hineinfällt.

An der rechten Hemisphäre sind in den äussersten und vordersten Theilen des Thalamus zwei rothe Injectionsflecken erschienen, von welchen ein vorderer an das Kapselknie grenzt und in die Stria cornea hineinreicht, ein hinterer neben dem vorderen Drittel der inneren Kapsel liegt.

Einen halben Centimeter tiefer, welcher Schnitt so durch das zweite Linsenkernglied durchgeht, dass er noch die Kante des ersten Linsenkerngliedes trifft, findet sich capillar injicirt:

im Kopf des Schweifkernes und im vorderen Schenkel der inneren Kapsel nur einige unregelmässige blaue Flecken;

das dritte Linsenkernglied vollkommen;

das zweite fleckig blau injicirt.

Die obere Kante des ersten Gliedes erscheint roth injicirt. Ferner sind roth capillar injicirt:

die zwei hinteren Drittel des hinteren Schenkels der inneren Kapsel mit der angrenzenden Lamina medullaris externa des Sehhügels;

sodann ein an die rothe Injection der Kapsel sich anschliessender 5 *mm* breiter Injectionsstreif, der bis an die Unterhorndecke reicht, wo der Querschnitt des Schweifes des Corpus striatum in ihn hineinfällt.

In der rechten Hemisphäre hat sich aus den erwähnten beiden rothen Flecken ein querverlaufender 4 *mm* breiter Injectionsstreif gebildet, welcher vom medialen Rande des Thalamus opticus (ihm entsprechend ist auch das Ependym daselbst injicirt) bis in das vordere Drittel des hinteren Schenkels der inneren Kapsel hineinreicht und nach rückwärts noch einen 4 *mm* langen und etwa 3 *mm* breiten Injectionsstreif der äusseren Thalamuspartie sendet.

Ein 4 *mm* tiefer angelegter Schnitt zeigt capillar injicirt:

Das äussere Linsenkernglied ist mit Ausnahme seines inneren vorderen Theiles vollkommen blau injicirt; fleckige blaue Injection ist in der äusseren Kapsel und im Claustrum aufgetreten; das mittlere Linsenkernglied ist ebenfalls fleckig blau injicirt, nur sein vorderer Antheil ist frei von Injection.

Roth injicirt sind:

das innere Linsenkernglied;

die zwei hinteren Drittel des hinteren Schenkels der inneren Kapsel;

ein 5 *mm* breiter, nach hinten aussen sich anschliessender Injectionsstreif vor dem Unterhorndurchschnitte. In diesen letzteren Streif fällt der Durchschnitt des Schweifkernes und das hintere Ende des äusseren Linsenkerngliedes.

An der rechten Hemisphäre erscheint der rothe Injectionsfleck grösser

geworden, er nimmt die Gegend der Marksubstanz vor dem rothen Kern der Haube, das vordere Viertel des hinteren Schenkels der inneren Kapsel ein und greift auch in das innere Linsenkernglied hinein.

3 *mm* tiefer finden sich die Durchschnitte der Pedunculi, die capillare blaue Injection bildet nur mehr einige Flecken in den hinteren Antheilen des Linsenkernes und der äusseren Kapsel, die rothe ist links auf die Hakenwindung und einen schmalen Streifen vor dem Unterhorn beschränkt, von welch' letzterem aus ein 1 *mm* breiter Injectionsstreif bis in die erste Schläfewindung hinaufreicht. Ferner ist der Tractusquerschnitt roth injicirt. Rechts finden sich nur mehr einige rothe Flecken vor dem Corpus mamillare.

11. Gehirn eines jugendlichen Individuums mit gleichen und mässig starken Communicantes posteriores. Isolirte Injection der Arteria choroidea dextra mit Carminöl unter directer Einbindung der Canüle in das Gefäss, der rechten Communicans posterior und des Stammes der Carotis mit Berlinerblau, der ersten zwei Centimeter der Arteria fossae Sylvii dextra mit Asphaltlackcelloidin, ferner der linken Arteria choroidea mit Asphaltlackcelloidin, der linken Communicans mit Berlinerblau und des Stammes der linken Cerebralis anterior bis an die vordere Communicans mit Asphaltlackcelloidin. Auf horizontalen Durchschnitten zeigt sich Folgendes capillar injicirt.

In der rechten Hemisphäre erscheint roth:

der ganze Plexus choroideus lateralis sammt den Anastomosen mit den Telaarterien;

in den tiefsten der angelegten Horizontalschnitte die äussersten Partien des Fusses des Pedunculus; dann der der Länge nach getroffene Tractus opticus bis zum Corpus geniculatum laterale, welches nicht injicirt ist; endlich

ein 2 *mm* breiter Injectionsstreif aussen vom Tractus, welcher bis an das Ependym des Unterhorns reicht, dort etwas breiter werdend;

ferner in einer höheren Ebene, welche durch die Mitte des innersten Linsenkerngliedes geht, die zwei hinteren Drittel des hinteren Schenkels der Capsula interna, die angrenzende hintere Hälfte des innersten Linsenkerngliedes, dann die hintere Spitze des dritten Linsenkerngliedes und ein etwa 10 *mm* breiter Injectionsstreif bis an das Unterhorn; ferner in einer Ebene, welche durch die obere Kante des zweiten Linsenkerngliedes geht, ein linsengrosser Fleck im mittleren Drittel des hinteren Schenkels der Capsula interna und ein 10 *mm* breiter Injectionsstreif hinter der inneren Kapsel bis ans Ependym des Unterhorns; in einer Ebene, welche die obere Kante des dritten Linsenkerngliedes trifft, finden sich nur mehr Spuren rother Injection im hintersten Theile des Stabkranzes.

In der linken Hemisphäre findet sich capillar roth injicirt:

das vordere Drittel des hinteren Schenkels der inneren Kapsel und die vorderen äusseren Theile des Thalamus opticus, ersteres aber nur in den tiefen Schnittebenen.

Capillar schwarz injicirt findet sich in der rechten Hemisphäre:

die hintere Hälfte des äusseren Linsenkerngliedes, in den höchsten Schnittebenen auch die vordere Hälfte und in diesen hohen Ebenen auch die angrenzende Capsula interna und zwar im vorderen und hinteren Schenkel sammt den angrenzenden Partien des Schweifkernes (nur die subependymalen des Schweifkernes sind frei).

In der linken Hemisphäre ist capillar schwarz injicirt:

in tiefen Ebenen der ganze Kopf des Schweifkernes, der vordere Schenkel der inneren Kapsel und die vordere Hälfte des äusseren Linsenkerngliedes, während in hohen Ebenen keine Spur einer Injection dieser Gebilde sichtbar ist. Im hinteren Schenkel der inneren Kapsel sind nur grosse Gefässe schwarz injicirt. Desgleichen finden sich im linken Plexus choroideus nur grössere Gefässe schwarz injicirt.

Capillar blau injicirt erscheint in der rechten Hemisphäre (vom Stamme der Arteria Carotis haben sich hier einige stärkere Gefässchen injicirt, welche in die Lamina perforata anterior sich einsenken):

in tiefen Ebenen blaue Injectionsflecken im vorderen Antheile des zweiten Linsenkerngliedes und im angrenzenden Theile des vorderen Schenkels der inneren Kapsel.

Der Haken der Hakenwindung links schwarz, rechts roth capillar injicirt.

12. Gehirn eines jugendlichen Individuums mit starken Communicantes posteriores. Isolirte Injection der Arteria choroidea sinistra mit Carminöl, der Arteria communicans posterior sinistra mit Kobaltblauöl und der Arteria communicans posterior dextra mit Carminöl. An Horizontalschnitten ergibt sich folgender capillarer Injectionsbefund. An einem Horizontalschnitte, welcher den rothen Kern der Haube und den Luys'schen Körper trifft, erscheint capillar roth injicirt links:

der hintere Schenkel der inneren Kapsel, mit Ausnahme des Knies;

der Luys'sche Körper und das innere Linsenkernglied;

ein Injectionsstreif, welcher um das Corpus geniculatum laterale aussen herumzieht und bis ans Unterhorn reicht, dessen Ependym an der vorderen Fläche injicirt ist. In diesen Injectionsstreif fällt noch das hintere Ende des äusseren Linsenkerngliedes.

Blau links:

das Knie der inneren Kapsel;

die Substanz vor dem rothen Haubenkern bis ans Ependym des dritten Ventrikels; in diesen blauen Injectionsstreif fällt der vordere Rand des rothen Kerns der Haube und die aufsteigende Fornixwurzel.

An einem 5 *mm* tiefer liegenden Schnitte, welcher ein beträchtliches Stück des Tractus opticus getroffen hat, erscheint capillar roth injicirt:

die äussere Partie des Pedunculus als ein 3 *mm* breiter Injectionsstreif;

dann der Tractus opticus und aussen von ihm ein millimeterbreiter Injectionsstreif, der nach hinten zu an das Unterhorn und längs desselben nach hinten reicht; ihm entsprechend das Unterhornependym injicirt.

Blau erscheint injicirt:

das linke Corpus mammillare, das Vicq-d'Azyr'sche Bündel und die umgebende graue Substanz.

Auf einem 5 *mm* höheren Schnitte, welcher oberhalb der oberen Kante des zweiten Linsenkerngliedes durchgeht, finden sich links capillar roth injicirt:

die zwei hinteren Drittel des hinteren Schenkels der inneren Kapsel und ein am Unterhorn nach rückwärts reichender, 5 *mm* breiter Injectionsstreif, welcher mit der Injection der inneren Kapsel im Zusammenhang steht.

Blau injicirt fast die ganze vordere Hälfte des Thalamus opticus und spurenweise der angrenzende hintere Schenkel der inneren Kapsel. Vom inneren Rand des Thalamus nur noch ein millimeterbreiter Streif frei von Injection.

In höheren Ebenen wird die rothe Injection fleckig und verschwindet im Anfang des Stabkranzes, die blaue Injection reicht bis an die obere Peripherie des Thalamus.

In der rechten Hemisphäre erscheint roth injicirt:

dasselbe Gebiet, welches in der linken Hemisphäre blau injicirt ist, doch reicht in tiefen Ebenen die Injection weiter in den hinteren Schenkel der inneren Kapsel hinein und selbst bis in das angrenzende innere Linsenkernglied, betrifft aber in höheren Regionen nur die äussere vordere Partie des Thalamus.

13. Gehirn eines 58jährigen, an Hernia incarcerata verstorbenen Mannes mit normalem Circulus Willisii (starke Communicantes posteriores).

A. Der Stamm der linken Arteria fossae Sylvii wird mit Ausschluss des ersten Centimeters mit Carminöl injicirt (Abbindung der Hauptverzweigungen, so dass nur die zu den Ganglien gehenden Gefässchen sich injiciren. In die äussere Ligatur werden einige dieser letzteren Gefässe gefasst, welche sich nicht injiciren.)

B. Die linke Arteria choroidea anterior wird mit Kobaltblauöl injicirt, wobei die Masse rasch in die Profunda und in die Communicans posterior dringt (auf dem Wege des ersten Temporalastes der Profunda, von welchem die Arteria choroidea media abgeht), worauf die Injection sofort abgebrochen wird.

C. Die linke Arteria communicans posterior wird mit Asphaltlack-celloidin injicirt (die Masse ist etwas zu dickflüssig).

Das Gehirn wird in starkem Alkohol gehärtet und dann in Frontalschnitte zerlegt. Das Injections-Ergebniss ist an den einzelnen Schnitten folgendes.

Erster Schnitt, angelegt knapp vor den Spitzen der Schläfelappen, senkrecht auf die Basis des Gehirnes (alle übrigen Schnitte parallel zu diesem ersten). Nur eine Spur rother capillarer Injection findet sich in der Marksubstanz aussen vom Vorderhorn (der Schnitt ist gerade vor dem Kopf des Schweifkerns durchgegangen). In der Umgebung dieser Capillar-Injection sind einzelne Gefässreiserchen noch roth injicirt. In einem grösseren Gefässquerschnitt, 1 *mm* aussen von der Ventrikelwand, findet sich auch blaue Masse (Vene).

Zweiter Schnitt, 7 *mm* hinter dem ersten. Der oberste und am meisten lateral gelegene Antheil des Kopfes des Schweifkerns, die obere Kante des Linsenkerns, der obere Rand des vorderen Schenkels der Capsula interna, die obere Hälfte der Capsula externa und des Claustrums, sowie das durch Confluenz der äusseren und inneren Kapsel gebildete Mark bis zur Höhe der Ventrikeldecke zeigen capillare Carmininjection.

In der Markmasse aller drei Stirnwindungen finden sich bis hoch hinauf einzelne grössere Gefässreiserchen roth injicirt, ebenso sind grössere Gefässchen in den an die capillare Injection angrenzenden Partien der Ganglien injicirt.

Die Reil'sche Insel zeigt keine Spur der Injection, nur in der Marksubstanz zwischen ihr und dem Claustrum findet sich ein einzelnes grösseres Gefässchen injicirt, welches von der capillar injicirten oberen Claustrumhälfte bis an die Rinde der Reil'schen Insel zieht.

Am oberen Rande des capillar injicirten Kopfes des Schweifkerns, 3 *mm* nach aussen vom Ventrikel, findet sich in einem grösseren Gefässquerschnitte auch blaue Masse (Vene).

Dritter Schnitt, 5 *mm* hinter dem zweiten, 2 *mm* vor dem vorderen Rand des Chiasma. Die capillare rothe Injection betrifft mehr als das obere Drittel des Kopfes des Schweifkerns, den entsprechenden Ependym-Antheil, die obere Hälfte des vorderen Schenkels der inneren Kapsel, die obere Hälfte des Linsenkerns, der Vormauer und der äusseren Kapsel, ferner die durch Confluenz der inneren und äusseren Kapsel gebildete Markmasse bis zur Höhe der Ventrikeldecke.

Einzelne Gefässreiser sind in den angrenzenden Partien des Markes und des Ependyms roth injicirt.

Zwei bis drei Millimeter aussen vom Ventrikel findet sich im oberen Rand des Schweifkernkopfes und in der darüber liegenden Markmasse eine Gruppe grösserer Gefässquerschnitte mit blauer Masse gefüllt (Venen).

Auch in der Marksubstanz der ersten Stirnwindung ist ein grosses Gefäss blau injicirt, doch ist deutlich auch rothe Masse in demselben sichtbar (Vene).

Vierter Schnitt (durch den hinteren Chiasmarand, 6 *mm* hinter dem vorigen Schnitt angelegt). Die capillare Injection reicht bis an die Basis und zwar ist der Schweifkern, der ihm anliegende Theil des vorderen Schenkels der inneren Kapsel (fast zwei Drittel derselben), vom Linsenkern das äussere Glied mit Ausnahme der oberen Kante, und von den erst in diesem Schnitte erschienenen inneren Gliedern das mittlere roth injicirt (letzteres grenzt sich, capillar injicirt, von dem inneren nicht injicirten Gliede in einem nach aussen convexen Bogen ab). Die capillare Injection reicht aus den beiden Linsenkerngliedern bis an die Basis, an welcher auch noch die Circumferenz der Sylvischen Spalte bis in den Schläfelappen capillare Injection der Rinde zeigt. Aussen vom Linsenkern ist auch die ganze äussere Kapsel und die Vormauer roth injicirt (in der unteren Hälfte der äusseren Kapsel ist ein $^1/_3$ *mm* dickes Gefäss longitudinal vom Abgang aus der Arteria fossae Sylvii an getroffen, welches im Bogen nach aussen in die Kapsel ausstrahlt). (Die ganze capillare Injectionsstelle stellt einen 13 *mm* breiten, nach aussen convexen Bogen dar, dessen unteres Ende die basale Fläche, dessen oberes Ende der Streifenhügel ist.) Endlich ist das Ependym des Streifenhügels capillar roth injicirt.

In den an die capillare Injection angrenzenden Ganglien und Markmassen sind einzelne Gefässreiser roth injicirt.

Am oberen Rande des Schweifkern-Durchschnittes findet sich eine Gruppe von Gefässdurchschnitten, in denen blaue Masse sichtbar ist, auch im capillar roth injicirten Ependym des Schweifkerns sind einige grössere Gefässe blau injicirt und deutlich ist gemischte Masse in einigen grösseren Gefässreisern im Centrum semiovale oberhalb der Gruppe der blau injicirten Gefässe erkennbar.

Fünfter Schnitt (circa 5 *mm* hinter dem vorigen angelegt, den Tractus opticus treffend, knapp vor dem Corpus mammillare und vor der mittleren Commissur geführt). Der Bogen capillarer Carmininjection ist flacher und schmäler, aber viel länger geworden, er reicht von der Decke des Unterhorns durch die Linsenkern-Ganglien und die innere Kapsel in den Schweifkern bis an das Ependym des letzteren, welches aber unmittelbar hinter diesem Schnitte nur mehr eine Spur capillarer Injection zeigt. Die Breite des Bogens ist nur mehr 8 *mm*.

In den Bereich dieser capillaren Carmininjection fallen oben das mittlere Linsenkernglied und die innere Hälfte des äusseren Gliedes, der daran grenzende Theil der inneren Kapsel mit der inneren Hälfte des Schweifkern-Durchschnittes. Unten ist der horizontal liegende Theil der

äusseren Kapsel, eine graue Kernpartie, die mit der sonst nicht injicirten Vormauer im Zusammenhange steht (Mandelkern), und die ober dem Unterhorn liegende Hirnpartie sammt dem daran grenzenden Unterhorn-Ependym injicirt.

In den angrenzenden Partien sind nur wenige Gefässchen mit rother Masse gefüllt. In der nicht capillar injicirten, äusseren Hälfte des inneren Linsenkerngliedes zeigen die Durchschnitte der grossen Gefässe rothe Inhaltsmassen (das Fehlen der Injection in den äusseren Ganglienpartien erklärt sich durch das Ausbleiben der Injection in den äussersten Endarterien der Arteria fossae Sylvii).

Der Querschnitt des von einem grösseren, blauen Gefässe durchzogenen Tractus opticus ist capillar blau injicirt, ebenso von der unteren Hälfte des innersten Linsenkerngliedes ein halblinsengrosses, aussen liegendes Feldchen, welches an die rothe Injection des mittleren Linsenkerngliedes angrenzt.

Einzelne grössere Gefässreiser in der oberen Hälfte des innersten Linsenkerngliedes, sowie in dem angrenzenden Theile der inneren Kapsel führen noch blaue Masse.

Im Thalamus opticus, dessen vorderster Theil im Schnitte getroffen ist, und nach abwärts bis in die graue Bodencommissur sind die grösseren Gefässe mit schwarzer Masse gefüllt, ebenso auch im angrenzenden untersten Theile der inneren Kapsel (Knie). Ein capillar schwarz injicirtes Feldchen von Halblinsengrösse liegt im innersten Linsenkernglied innen neben dem blau injicirten Fleckchen. Ein zweites schwarzes Feldchen von derselben Grösse liegt in der Mitte des medialen Randtheiles des Thalamus opticus.

Der linke Plexus choroideus, dessen oberstes Stück sichtbar ist, da der Schnitt gerade hinter dem Foramen Monroi geführt ist, erscheint capillar blau injicirt.

Sechster Schnitt (geführt durch den hinteren Rand des Corpus mammillare, 4 *mm* hinter dem vorigen, durch den hinteren Rand der mittleren Commissur). (Taf. I, Fig. 1.) Der Bogen capillarer Carmininjection ist abermals schmäler geworden und reicht oben nicht mehr an den Schweifkern heran, doch grenzt er unten noch an die Decke des Unterhorns. Er ist im Bereiche der inneren Kapsel 5 *mm* breit und wird gegen die Basis des Linsenkerns etwas breiter (bis 10 *mm*), wo er bis in die Vormauer hinaus reicht.

In die capillare Carmininjection fällt also der erwähnte 5 *mm* breite Streif der inneren Kapsel (die hohen Ebenen ihres hinteren Schenkels), dessen unterer Rand circa $1^1/_2$ *cm* von der Hirnbasis entfernt ist und dessen oberer Rand nicht ganz bis an die obere Linsenkernkante hinaufreicht. Aus diesem Stücke der inneren Kapsel reicht die capillare Carmin-

injection noch eine kurze Strecke in den lateralen Rand des benachbarten Sehhügels hinein.

Ferner ist capillar roth injicirt das ganze zweite Linsenkernglied und vom dritten ein schmaler Streif der oberen Hälfte, angrenzend an das zweite Glied, sowie seine untere Hälfte bis an das untere Ende der äusseren Kapsel und der Vormauer; ferner unterhalb der Basis des zweiten und dritten Linsenkerngliedes die Substanz bis an das Unterhorn.

Im benachbarten, nicht capillar injicirten Theile des äusseren (dritten) Linsenkerngliedes, sowie im Fusse des Stabkranzes einige grössere Gefässreiser roth injicirt, solche auch im Mark der zweiten Stirnwindung.

Die blaue Injection zeigt in jenem Theile, wo sie capillar geworden ist, die Form eines gleichschenkeligen Dreieckes, dessen Spitze in der inneren Kapsel unterhalb des oberen Endes des rothen Injectionsbogens liegt, dessen Basis vom Unterhorn und der unteren Fläche des Hirnschenkels gebildet wird. Es grenzt scharf an den unteren Rand des rothen Bogens mit seiner lateralen Kante und an den Thalamus opticus mit seiner medialen Kante.

Es fallen nämlich in den Bereich der capillaren blauen Injection das innerste Linsenkernglied und die innere Kapsel (die tiefen Ebenen ihres hinteren Schenkels) mit der Lamina medullaris externa des Sehhügels, ferner der Tractus opticus und die mediale Hälfte der Unterhorndecke mit der Hakenwindung, deren Rinde und Mark injicirt sind.

Vom Fuss des Hirnschenkels, dessen vorderer Rand hier getroffen ist, erscheint nichts injicirt, indem die Injection erst in der Höhe des unteren Randes des Corpus subthalamicum beginnt. In letzterem, sowie im lateralen Rand des Thalamus finden sich Spuren blauer Injection, ebenso im Querschnitt des Ammonshorns.

Ferner erscheint ein capillar injicirtes blaues Gebiet in der unteren Hälfte des Schweifkerndurchschnittes, gerade dort, wo an dem früheren Schnitte noch rothe Injection sichtbar war, welche dort den Injectionsbogen bis an das Ependym geführt hatte, und es reicht von diesem blauen Felde auch in die innere Kapsel oberhalb des rothen Injectionsbogens eine Spur blauer Injection hinein. Das Ependym ist über dieser blauen Stelle des Schweifkerns blau injicirt.

Der Plexus choroideus sinister ist capillar blau injicirt, einige grössere Gefäss-Durchschnitte der subependymalen Substanz am äusseren Rande der Unterhorndecke führen blaue Masse, hier aber deutlich mit rother Masse gemengt, welch' letztere auch die grossen Ependymgefässe des Unterhorns füllt.

In den mittleren Thalamustheilen sind Spuren schwarzer Injection in kleinen Gefässdurchschnitten.

Siebenter Schnitt (geführt durch den vorderen Rand des Pons, 5 *mm* hinter dem vorigen).

Die capillare Carmininjection ist unten jetzt von einem über 5 *mm* breiten blauen Injectionsstreifen vom Unterhorn abgegrenzt und stellt einen fast vertical stehenden, 5 *mm* breiten Streifen dar, von dessen oberem inneren Rande ein 2 *mm* breiter Fortsatz durch die innere Kapsel schief nach innen oben in den unteren Rand des Schweifkern-Durchschnittes sich fortsetzt.

Und zwar sind capillar roth injicirt: der erwähnte, 2 *mm* breite Streif der inneren Kapsel, welcher in der Höhe des oberen Randes des Thalamus liegt, sammt einem hanfkorngrossen Feldchen in den unteren Randpartien des Schweifkern-Durchschnittes, sodann die grauen Ausläufer des hinteren Endes des dritten Linsenkerngliedes sammt dem angrenzenden lateralen Rande der inneren Kapsel, die äussere Kapsel und der untere Theil der Vormauer.

Die blaue Capillarinjection wird durch zwei Injectionsbögen von je 5 *mm* Breite repräsentirt, von denen der eine der inneren Kapsel entsprechend nach aufwärts steigt und durch den Thalamus nach innen sich wendend den Boden des Seitenventrikels erreicht, während der andere horizontal über der Unterhorndecke in die Marksubstanz der Schläfewindungen übergeht. Beide Injectionsbögen vereinigen sich innen unten in der inneren Kapsel, wo die Injection am oberen Rande der Substantia nigra endet.

Es fällt also in den Bereich der capillaren blauen Injection die innere Kapsel, soweit nicht ihr lateraler Rand roth injicirt ist, dann vom Thalamus opticus, entsprechend der unteren Hälfte, ein millimeterbreiter Streifen des lateralen Randes und entsprechend seiner oberen Hälfte der äussere Theil, wodurch der blaue Injectionsbogen bis an den Seitenventrikel reicht, wo auch die angrenzende innere Hälfte des Schweifkern-Durchschnittes blau injicirt ist. Ferner ist der dem Thalamus oben anliegende Theil des Plexus lateralis blau capillar injicirt.

In den horizontalen Bogen fällt das Corpus geniculatum laterale und die Markmasse ober demselben bis in das Mark der Schläfewindung hinein (der untere Querschnitt des Schweifkerns neben dem Corpus geniculatum zeigt noch eine Spur capillarer Carmininjection).

Endlich ist die Rinde und das Mark des Gyrus uncinatus blau injicirt.

Die angrenzenden Schläfewindungen und der Thalamus führen einzelne grössere Gefässe blau injicirt, ferner findet sich auch rothe Injectionsmasse in zahlreichen grösseren Gefässen an der Decke des Unterhorns aussen von dem roth injicirten Querschnitt des Schweifkerns.

Der Plexus im Unterhorn ist capillar blau injicirt.

Achter Schnitt (geführt am hinteren Rande des Hirnschenkels, circa 6 *mm* hinter dem vorigen Schnitte).

Von der rothen Capillarinjection ist nur eine Spur als ein kaum linsengrosses Fleckchen am äusseren Rand des Thalamus, circa 1 *cm* aussen unten von seinem oberen Rande, sichtbar.

Die blaue Capillarinjection stellt einen breit gewordenen Bogen dar, der in der Unterhorndecke beginnt und nach aussen stark convex, nach innen schwach concav, in seiner unteren Hälfte über 10 *mm*, in seiner oberen 5 *mm* breit, bis an den Boden des Seitenventrikels zieht, wo er im oberen und äusseren Rande des Thalamus endet.

Es ist also capillar blau injicirt: das Mark hinter dem Linsenkern und hinter der inneren Kapsel, welche beide nicht mehr in den Schnitt gefallen sind, ferner der äussere Rand des Thalamus, sowie ein 5 *mm* breiter Streifen seines oberen Randes. Ausserdem der Plexus lateralis sinister und der untere Schweifkern-Durchschnitt.

Die grösseren Gefässreiser der benachbarten Partien führen blaue Masse (Thalamus und Mark der Schläfewindungen).

Neunter Schnitt (geführt 5 *mm* hinter dem achten, das Pulvinar des Thalamus abkappend).

Es erscheint capillar blau injicirt: der Plexus und das Ependym der Unterhorndecke, ferner der ganze Schweifkern, welcher hier entsprechend seinem Uebergang ins Unterhorn der Länge nach getroffen ist, dann aussen von ihm ein circa 5 *mm* breiter Markstreifen und nach innen von ihm ein der Stria cornea entsprechender Streifen. Der ganze aussen dem Ventrikel anliegende Injectionsstreif ist circa 1 *cm* breit.

Aussen von dieser Capillarinjection sind im Marke einige grosse Gefässe blau injicirt, ebenso im Pulvinar. Die der Stria cornea entsprechende Vene führt blaue Masse.

Zehnter Schnitt (5 *mm* hinter dem vorigen, am hinteren Rande der Umbeugungsstelle des Plexus [Glomus] durchgeführt).

Capillar blau ist nur der Plexus und das Ependym der Ventrikeldecke injicirt, aussen davon führen einige grössere Markgefässe blaue Masse.

14. Gehirn einer 38jährigen Frau, die an Compressionsmyelitis starb, mit abnormem Circulus Willisii, indem die rechte Communicans posterior mächtig ist und den Haupttheil der Profunda bildet, wogegen die linke Communicans posterior sehr zart ist.

A. Es wird die rechte Arteria choroidea mit Carminöl injicirt.

B. Es wird die linke Arteria choroidea mit Kobaltblau injicirt.

C. Es wird der zweite Centimeter der linken Arteria fossae Sylvii mit Carminöl injicirt (da diese Injection nur sehr mangelhaft gelingt, wird bei der Beschreibung davon abgesehen werden).

Das Gehirn wird in frontale Schnitte zerlegt.

Die ersten Spuren der blauen, respective rothen Injection, entsprechend den Arteriae choroideae, finden sich in dem hinter dem Infundibulum geführten Schnitte, welcher am hinteren Rande der vorderen Commissur durchgeht, während in einem die Commissur halbirenden Schnitte keine Spur von Injection sich findet. An dem erwähnten ersten Schnitte findet sich linkerseits das innerste Linsenkernglied capillar blau injicirt und rechterseits dasselbe Gebiet roth. Der Plexus choroideus, dessen oberster Theil im Foramen Monroi getroffen ist, ist nicht injicirt.

Zweiter Schnitt (geführt am vorderen Rande des Corpus mammillare, 4 *mm* hinter dem vorigen):

Links ist capillar blau injicirt: das innerste Linsenkernglied, der hintere Schenkel der inneren Kapsel bis in die Höhe der oberen Kante des zweiten Linsenkerngliedes und dann noch ein 2 *mm* breiter Streif am äusseren Thalamusrande bis zum Schweifkern-Querschnitte hinauf; ferner der Querschnitt des Tractus opticus; endlich die Rinde der Hakenwindung. Es stellt diese capillare blaue Injection einen 5 *mm* breiten, nach oben sich zuspitzenden Streif dar, der vertical steht, im Querschnitt des Tractus opticus beginnt, durch das erste Linsenkernglied hindurch in die innere Kapsel aufsteigt und bis zum Querschnitte des Schweifkerns reicht.

Rechterseits ist fast dasselbe Gebiet roth injicirt, nur reicht die Injection durch den äusseren oberen Rand des Thalamus, unterhalb des Schweifkern-Durchschnittes, bis ans Ependym des Seitenventrikels und erscheint ferner die Hakenwindung ausgedehnter injicirt.

Dritter Schnitt (am hinteren Rande des Corpus mammillare, $2^1/_2$ *mm* hinter dem vorigen geführt).

Linkerseits ist capillar blau injicirt: die Decke des Unterhorns, die Hakenwindung, der Tractus-Querschnitt, das innerste Linsenkernglied, die innere Kapsel und die obere äussere Kante des Thalamus opticus. Es stellt die capillare blaue Injection einen horizontalen und verticalen Bogen dar, welche sich in der inneren Kapsel innen unten vereinigen. Beide Bögen sind etwa 3 *mm* breit, an ihrer Confluenzstelle über 5 *mm* breit. Der Hirnschenkelfuss, dessen vorderer Rand hier getroffen ist, ist nicht injicirt, die blaue Injection beginnt erst am oberen Rand der Substantia nigra. Der Querschnitt des Plexus im Unterhorn ist capillar blau injicirt.

Rechterseits entspricht die rothe Injection zwar demselben Gebiete, welches links blau injicirt ist, doch reicht sie oben in die äussere Hälfte des oberen Theiles des Thalamus opticus hinein, bis ans Ependym des Seitenventrikels. Ferner ist die rothe Injection im Querschnitt der Hakenwindung etwas ausgebreiteter.

Vierter Schnitt (geführt etwas hinter der Mitte des Pons, circa 8 *mm* hinter dem vorigen Schnitte).

Die beiden Injectionsgebiete sind vollkommen gleich und betreffen die Decke des Unterhorns, die hintersten Theile der inneren Kapsel (aussen von den beiden Injectionsgebieten sind nur noch die grauen Ausläufer des hintersten Endes des äusseren Linsenkerngliedes sichtbar), ein kaum linsengrosses Fleckchen im oberen äusseren Rande des Thalamus und stellen einen über dem Unterhorn 5 *mm* breiten, in der inneren Kapsel 3 *mm* breiten Injectionsbogen dar. Das Corpus geniculatum laterale ist beiderseits frei von Injection. Innen von demselben findet sich beiderseits ein kleines blaues, respective rothes Feldchen, welches der inneren Kapsel oberhalb der Substantia nigra angehört.

Fünfter Schnitt (am hinteren Rande des Pons, 4 *mm* hinter dem vorigen geführt).

Die beiden Injectionsgebiete betreffen fast congruente Stellen und bilden einen von der Decke des Unterhorns beginnenden, 5 *mm* breiten, nach oben schmal werdenden, von aussen unten nach innen oben verlaufenden Injectionsstreifen, welcher die Marksubstanz hinter der Capsula interna durchzieht und im oberen Rande des Thalamus, vor dessen Pulvinar der Schnitt durchgeführt ist, endet. Der Plexus choroideus ist beiderseits entsprechend capillar injicirt.

Sechster Schnitt (5 *mm* hinter dem vorigen, knapp hinter der Umbiegungsstelle des Plexus geführt).

Die capillare Injection betrifft nur den Plexus choroideus, der also rechts roth, links blau injicirt ist.

15. Gehirn eines 56jährigen Mannes, an Tuberculose der serösen Häute verstorben, mit abnormem Circulus Willisii, indem die linke Communicans posterior sehr stark ist und die Profunda bildet, wogegen das Anfangsstück der eigentlichen Profunda sehr dünn ist.

A. Es wird die linke Communicans posterior mit Carminöl injicirt, nachdem sie knapp an der Einmündungsstelle der eigentlichen Profunda abgebunden worden war (unter Anwendung einer grossen Canüle, die durch einen Kautschukschlauch mit einer Pravaz'schen Spritze verbunden worden war).

B. Es wird die rechte Communicans posterior, die von grosser Zartheit ist, mit Carminöl injicirt, nachdem sie vorher an der Mündung in die Profunda abgebunden worden war.

Es zeigen sich feine Anastomosen am Infundibulum zwischen beiden Arterien; von beiden Arterien geht ein Hauptast ab, der an der rechten Arterie sehr schwach, an der linken stark ist und an der Innenseite des Tractus in die Hirnsubstanz eindringt. Der Tractus selbst ist beiderseits von einem injicirten Netz übersponnen.

C. Es wird die rechte Choroidea mit Berlinerblau-Benzin[1]) injicirt. Es injiciren sich fast sofort die Gefässe an der Basis des Schläfelappens und die Masse dringt in die Profunda.

D. Mit derselben Masse wird die linke Choroidea injicirt, doch muss die Injection sofort abgebrochen werden, da Extravasat an der Basis entsteht.

An einem horizontalen Durchschnitte, welcher durch die Mitte des zweiten Linsenkerngliedes geführt ist, erscheint rechts capillar blau injicirt, als ein 5 *mm* breiter Streif, der ganze hintere Schenkel der inneren Kapsel, und hinter ihm die Marksubstanz bis an das Unterhorn; capillar roth injicirt ein linsengrosses Fleckchen im Knie der inneren Kapsel.

Dagegen links roth injicirt das vordere Drittel des hinteren Schenkels der inneren Kapsel und der vordere Theil des Thalamus opticus mit Ausnahme des medialen Randes.

An Schnitten, welche senkrecht auf den horizontalen gegen die Basis zu geführt sind, zeigt sich, dass rechterseits die blaue Injection in der Tiefe auch das innerste Linsenkernglied betrifft und in den hinteren Rand des Hirnschenkelfusses hineinreicht, sowie über der Decke des Unterhornes horizontal sich ausbreitet, so dass hier der in den früheren Injectionen erwähnte horizontale Injectionsbogen gebildet ist, während die Injection des hinteren Schenkels den verticalen Bogen darstellt.

Ferner zeigt sich an den verticalen Schnitten, dass der vordere Rand des rechten Hirnschenkelfusses capillar roth injicirt ist, und in der linken Hemisphäre reicht die erwähnte rothe Injection des vorderen Drittels des hinteren Schenkels der inneren Kapsel bis an die Basis, wo das Corpus mammillare und der vordere Rand des Hirnschenkelfusses injicirt sind.

In der linken Hemisphäre finden sich nur Spuren blauer Injection in der hinteren Hälfte des hinteren Schenkels der inneren Kapsel.

Der Plexus choroideus ist beiderseits blau injicirt und zwar rechterseits capillar, linkerseits nur in den grossen Gefässen.

16. Gehirn eines 45jährigen Mannes, an Verbrennung gestorben. Isolirte Injection der Arteria choroidea sinistra mit Carminöl nach Abbindung derselben am Eintritt in den Plexus choroideus, welche Stelle durch einen frontalen Schnitt hinter der Hakenwindung zugänglich gemacht worden war.

Das Gehirn wird in frontale Schnitte zerlegt.

Die ersten Spuren der Injection finden sich an einem vor dem Corpus mammillare geführten Schnitte, die letzten Spuren an einem durch

[1]) Nach dem Vorgang Cadyi's in der Weise hergestellt, dass die in Tuben käufliche Oelfarbe mit Benzin verdünnt wird, welches man von der abgesetzten gröberen Farbmasse abgiesst und durch Abdampfen etwas eindickt.

den hinteren Rand des Hirnschenkelfusses geführten Schnitte. Es zeigt sich an diesen verticalen Schnitten capillar roth injicirt: der hintere Schenkel der inneren Kapsel, und zwar seine zwei hinteren Drittel bis zur oberen Kante des zweiten Linsenkerngliedes und von da an noch die inneren Theile der inneren Kapsel bis fast an den oberen Rand des Thalamus hinauf; ferner das innerste Linsenkernglied, der Tractusquerschnitt und die Hakenwindung.

17. Gehirn eines jugendlichen Individuums. Es wird der Stamm der Arteria profunda cerebri dextra jenseits der Einmündung der Communicans posterior mit Carminöl injicirt. Es dringt die Injectionsmasse sehr bald von rückwärts her in die Choroidea ein, worauf die Injection nach Abbindung dieses Gefässes von der Carotis bald abgebrochen wird. An horizontalen Durchschnitten des Gehirnes zeigen sich capillar roth injicirt: der Hirnschenkelfuss, die lateralen hinteren Partien des Sehhügels und angrenzenden Partien der inneren Kapsel bis an die obere Kante des zweiten Linsenkerngliedes hinauf, ferner die Corpora geniculata und der Plexus choroideus lateralis bis über den Glomus hinaus.

Das Ergebnis der isolirten Injection der Arteria choroidea anterior ist demnach folgendes. Es werden von der Arteria choroidea anterior versorgt:

der hintere Schenkel der inneren Kapsel sammt der Lamina medullaris externa des Sehhügels bis zur Höhe der oberen Kante des mittleren Linsenkerngliedes u. z. meist nur die zwei hinteren Drittel;

die Marksubstanz hinter der inneren Kapsel bis zur Unterhorndecke;

das innerste Linsenkernglied;

die Hakenwindung;

der Tractus opticus (in seiner hinteren Hälfte);

der Plexus choroideus lateralis;

das Ependym der hinteren und unteren Theile des Seitenventrikels;

der grösste Theil des Schweifes des Corpus striatum;

ausnahmsweise die äusseren Partien der oberen Hälfte des Thalamus opticus.

Die Arteria choroidea anterior versorgt aber dieses Gebiet nicht als eine Endarterie, sondern communicirt durch weite Anastomosen mit ihren Nachbararterien; doch gehen von ihrem Stamme als Endarterien zu be-

zeichnende Gefässe ab, welche sich ähnlich verhalten wie die von den Stämmen der grossen Hirnarterien abgehenden, für die Ganglien bestimmten Arteriolen. Diese Endarterien sind es, welche den hinteren Schenkel der inneren Kapsel und das innerste Linsenkernglied versorgen, während das übrige Gebiet der Arteria choroidea anterior Aesten derselben angehört, welche fast durchwegs mit den Nachbararterien (Communicantes posteriores, Cerebralis media, Cerebralis posterior, Choroidea media, Choroidea posterior) weite Anastomosen eingehen. Es verhält sich also die Arteria choroidea ähnlich wie die drei grossen für die Grosshirnhemisphären bestimmten Arterien, sie besitzt nämlich wie diese ein centrales durch Endarterien, und ein peripheres durch anastomosirende Arterien versorgtes Gebiet.

Nur für gewisse Theile dieses Versorgungsgebietes dürfte also ein Verschluss des Stammes der Arterie von Bedeutung sein, eben nur für jene, welche durch von der Arteria choroidea anterior abgehende Endarterien versorgt werden. Solche sind: der hintere Schenkel der inneren Kapsel und das innerste Linsenkernglied, welche bei Verschluss der Arteria choroidea der anämischen Nekrose anheimfallen würden. Dagegen würde sich das übrige Versorgungsgebiet der Arteria choroidea anterior beim Verschluss des Hauptstamms anders verhalten. So würde die Hakenwindung durch die Anastomosen der Arteria gyri uncinati mit den Temporalästen der Cerebralis media und posterior bei einem Verschluss des Stammes der Choroidea anterior ernährt werden; so würden Tractus opticus und Pedunculus infolge ihrer peripheren Lage durch das mit der Communicans und der Cerebralis posterior zusammenhände Gefässnetz der Pia vor einer erheblichen Circulationsstörung geschützt, so würden der Plexus choroideus, die Unterhorndecke mit der an die innere Kapsel hinten angrenzenden Marksubstanz zufolge der Communicationen der drei Choroidealarterien untereinander bei einem Verschluss des basalen Theiles der Choroidea anterior nicht ausser Ernährung gesetzt werden.

Für den hintern Schenkel der inneren Kapsel geht übrigens aus den beschriebenen Injectionsresultaten hervor, dass seine Versorgung nicht allein von der Arteria choroidea anterior bestritten wird. Da es die Aufgabe der vorliegenden Arbeit ist, die Blutversorgung des hinteren Schenkels der inneren Kapsel festzustellen, will ich näher auf die diesbezüglichen Verhältnisse eingehen.

Duret lässt die innere Kapsel des Gehirns von seinen artères lenticulo-striées und artères lenticulo-optiques, Aesten der Arteria cerebralis anterior und media, versorgt sein, wobei er sich über die Versorgung der beiden Schenkel der inneren Kapsel nicht speciell ausspricht; nur ist einer Aeusserung Duret's über die äusseren Linsenkernarterien zu entnehmen, dass seiner Meinung nach der hintere Schenkel durch die vom

Linsenkern aus in den Thalamus hinüberreichenden Gefässe (lenticulo-optiques) versorgt werde.

Heubner unterscheidet Gefässe, welche den vorderen Schenkel, und Gefässe, welche den hinteren Schenkel der inneren Kapsel versorgen, u. z. erhielt er Injectionen des vorderen Schenkels der inneren Kapsel durch isolirte Injection des Anfangstückes der Cerebralis media und durch isolirte Injection des Anfangstückes der Cerebralis anterior bis zum Ramus communicans anterior; dagegen Injection des hinteren Schenkels der inneren Kapsel durch isolirte Injection der Arteria choroidea anterior.

Nach meinen eigenen Untersuchungen stimmen bezüglich des vorderen Schenkels der inneren Kapsel Duret's und Heubner's Angaben zu, bezüglich des hinteren Schenkels der inneren Kapsel finde ich folgende Differenzen:

Der hintere Schenkel der inneren Kapsel wird von drei Arterien versorgt, nämlich der Arteria choroidea anterior, der Arteria cerebralis media (fossae Sylvii) und dem Ramus communicans posterior.

Und zwar ist das Verhältnis ein derartiges, dass die tiefen Partien des hinteren Schenkels von der Arteria choroidea anterior und dem Ramus communicans posterior, die höheren Partien (etwa von der oberen Kante des zweiten Linsenkerngliedes nach aufwärts) von der Arteria cerebralis media (fossae Sylvii) versorgt werden. Letztere Partie der inneren Kapsel wird durch die vom Linsenkern kommenden, bis in den Thalamus reichenden Gefässe injicirt, welche Duret als artères lenticulo-optiques bezeichnet hat. Die Versorgung der tiefen Partien des hinteren Schenkels der inneren Kapsel variirt insofern, als es von der Stärke des Ramus communicans posterior und der von ihm abgehenden grossen Arteriole (artère optique interne et antérieure Duret's) abhängt, ob das von ihr versorgte Gebiet der inneren Kapsel mehr oder weniger ausgedehnt ist. Wenn nämlich der Ramus communicans posterior und dementsprechend auch die von ihm abgehende Arteriole sehr enge sind, dann ist auch das Versorgungsgebiet der letzteren ein sehr geringes und reicht kaum bis in die innere Kapsel. Dagegen erscheint bei einem starken Ramus communicans posterior, wie er ja sehr häufig sogar als Hauptursprung der Profunda vorkommt, auch seine Arteriole stark, und dementsprechend auch das Injectionsgebiet weit in die innere Kapsel, selbst bis in die Gegend der oberen Kante des zweiten Linsenkerngliedes hinaufreichend. Es ist aber nur das vordere Drittel des hinteren Schenkels der inneren Kapsel, welches durch die vom Ramus communicans stammende Arteriole sammt der vorderen äusseren Partie des Thalamus versorgt wird [1]). Die

[1]) Duret sah seine artère optique interne et antérieure von der Cerebralis anterior und selbst von der Carotis abgehen, ein Verhältnis, welches ich niemals finden konnte.

zwei hinteren Drittel des hinteren Schenkels der inneren Kapsel sind dagegen stets von der Arteria choroidea versorgt, und kann bei einem sehr schwachen Ramus communicans posterior auch das vordere Drittel von der Choroidea versorgt sein. Am höchsten reicht die Injection in den hintersten Theilen der inneren Kapsel hinauf, u. z. mitunter bis an die obere Kante des äusseren Linsenkerngliedes.

An der Grenze zwischen den tieferen Partien des hinteren Schenkels der inneren Kapsel, die von der Choroidea und Communicans posterior versorgt werden, und den höheren Partien, die von der Arteria fossae Sylvii aus injicirt werden, stehen die Capillarverzweigungen der drei Arterien mit einander in Zusammenhang, so dass durch diese capillaren Anastomosen daselbst die Gebiete der drei Arterien in einander verschwimmen. Ein ähnliches Verhältnis ergibt sich auch bezüglich des Versorgungsgebietes der Arteria choroidea und des der Profunda, indem die Aeste der letzteren aus dem von ihnen versorgten Thalamus (artères optiques externes et postérieures Duret's) in die innere Kapsel, vor allem in die Lamina medullaris externa des Thalamus auf dem Wege der Capillaranastomosen Blut senden können.

Am complicirtesten ist offenbar das Verhältnis des Versorgungsgebietes der Arteria choroidea anterior zu dem der beiden anderen Choroidalarterien (Arteria choroidea media und posterior). Diese beiden letzteren Arterien sind es, durch welche so häufig bei der isolirten Injection der Arteria choroidea anterior die Injectionsmasse schnell in die Profunda hinüberdringt, da zwischen ihnen und der Choroidea anterior zahlreiche und verhältnissmässig weite Anastomosen innerhalb der Tela choroidea existiren. Es verhalten sich eben die drei Choroidalarterien zu einander ähnlich wie die grossen, die Convexität der Hemisphären versorgenden Hirnarterien, indem durch die zahlreichen und weiten Anastomosen die eine Arterie für die andere eintreten kann. Wenn auch jene Arteriolen, welche innerhalb des Ventrikels von der Randarterie des Plexus abgehen und in der Furche zwischen Thalamus und Corpus striatum in die Hirnsubstanz sich einsenken, wohl als Endarterien anzusehen sein dürften, wird doch kaum bei einem Verschluss des Hauptstammes an der Basis eine Beeinträchtigung der Circulation im Gebiete dieser Endarterien eintreten. Jene Anastomosen mit der mittleren und hinteren Choroidalarterie innerhalb der Tela choroidea werden in Folge ihrer grossen Anzahl und unmittelbaren Nähe eine etwaige Störung eben allzu bald ausgleichen.

Endlich ist noch als wichtig zu erwähnen, dass die von der Arteria choroidea anterior und der Communicans posterior abgehenden Endarterien

und das wohl sehr selten sein mag. Demnach wäre zu berücksichtigen, dass ausnahmsweise das erwähnte Versorgungsgebiet der Arteria communicans posterior dem Carotisstamm oder selbst der Cerebralis anterior angehören könnte.

senkrecht in die Hirnsubstanz aufsteigen, während die innere Kapsel sowohl nach der Seite wie nach vorne schief in die Hemisphäre ansteigt. Es erhellt daraus, dass die besagten Endarterien sich mit der inneren Kapsel kreuzen, ein Verhältnis, welches noch später näher berücksichtigt werden wird.

Pathologisch-anatomische Befunde bezüglich der arteriellen Blutversorgung des hinteren Schenkels der inneren Kapsel.

Den auf dem Wege isolirter Injection der Arteria choroidea und ihrer Nachbararterien gefundenen Resultaten will ich noch einige pathologisch-anatomische Befunde anschliessen, welche eine Bestätigung des Gefundenen geben werden.

1. Chlebec Martin, 68jähriger Bergmann, war am 30. August 1889 plötzlich an einer rechtsseitigen Hemiplegie ohne vollständige Bewusstlosigkeit erkrankt und auf die Abtheilung des Herrn Primarius Redtenbacher im allgemeinen Krankenhause aufgenommen worden.

Der Befund, welchen Herr Dr. Nussbaum, erster Secundararzt der Abtheilung, aufgenommen hatte und mir zur Verfügung stellte, lautete:

Rechtsseitige Facialisparese in den respiratorischen Zweigen, deutliche Abweichung der herausgestreckten Zunge nach rechts, vollständige Lähmung der rechten oberen und Parese der rechten unteren Extremität ohne Contractur und ohne Sensibilitätsstörung, sowie ohne Hemianopsie, bei Steigerung der Reflexe an der ganzen rechten Seite des Körpers.

Die von Dr. Nussbaum gestellte klinische Diagnose lautete: Blutung in der inneren Kapsel. Der Patient war am 16. September 1889 unter den Erscheinungen einer katarrhalischen Pneumonie gestorben.

Bei der von mir am 17. September vorgenommenen Obduction ergab sich folgender Befund:

Der Körper mittelgross, kräftig gebaut und muskulös, aber mager;

der Schädel mit der Dura mater verwachsen, geräumig, 1 *cm* dick, grösstentheils compact, seine Nähte abolirt;

die Innenfläche der Dura mater glatt und glänzend, die inneren Meningen zart und blass; die Sulci etwas verbreitert und die Windungen allenthalben etwas verschmälert;

an einem dem Sägeschnitte entsprechenden, horizontalen Durch-

schnitte des Gehirnes zeigen sich die Kammern mässig erweitert, ihr Ependym glatt, von erweiterten Gefässen durchzogen; die Marksubstanz blass, retrahirt, die Rinde blassgrau, verschmälert;

die Ganglien der linken Seite, welche so tief getroffen sind, dass der horizontale Schnitt durch alle drei Linsenkernglieder führt, bieten folgendes Bild:

Die hintere Hälfte des hinteren Schenkels der Capsula interna erscheint um die Hälfte verbreitert, geschwellt und vorquellend, weiss-röthlich erweicht, während dagegen die vordere Hälfte zwar lebhaft injicirt und dadurch blassrosaroth verfärbt ist, aber normale Breite zeigt.

Das innerste Glied des Linsenkernes röthlich-gelb erweicht und auf der Schnittfläche einsinkend. Die Marksubstanz hinter der inneren Kapsel bis an das Unterhorn blassrosaroth durch feinste Injection, aber nicht geschwellt. Im hinteren Ende des äusseren Gliedes des Linsenkernes, etwa 3 *mm* nach aussen von der erweichten Stelle der inneren Kapsel, eine spaltförmige, von vorn nach hinten verlaufende, etwas über hanfkorngrosse Lücke mit blassbräunlichen Wänden, welche von etwas verdichteter noch dem Linsenkern angehörender erblasster Substanz umgeben wird. Die übrigen Partien des äusseren und das mittlere Glied des Linsenkernes sind von normalem Aussehen. Der Thalamus opticus scheint ebenfalls unverändert zu sein und setzt sich scharf gegen die erweichte Kapselpartie ab, und zwar scheint ein über einen Millimeter breiter weisser Streif, welcher der Lamina medullaris des Sehhügels entspricht, noch zwischen dem erweichten und verbreiterten Theil der inneren Kapsel und dem Sehhügel erhalten zu sein.

Die Ganglien der anderen Seite erscheinen an dem erwähnten Hirndurchschnitte normal; erst an einem höher angelegten Schnitte zeigt sich in der äusseren Partie des Thalamus, hart an die innere Kapsel angrenzend und längs deren hinterer Hälfte verlaufend, ein spaltförmiger, fast $1^1/_2$ *cm* langer Cystenraum mit rostbraun pigmentirten Wänden.

An den basalen Gefässen erscheint die Intima und Media mässig stark endarteriitisch verdickt und sind dadurch die Gefässe starrwandig und etwas erweitert. Diese Verdickung betrifft die beiden Vertebrales, die Basilaris und die Profunda cerebri, letztere in besonderem Grade, ferner die beiden Carotiden, die vordere und mittlere Hirnarterie, letztere ebenfalls in besonders hohem Grade, aber nur bis an den Abgang der grösseren Aeste. Die von den Anfangsstücken der drei Hirnarterien abgehenden, für die Ganglien bestimmten kleinen Aeste sind alle zartwandig, ebenso die beiden dünnen Arteriae communicantes posteriores und die Choroideae anteriores.

An der linken Arteria choroidea, welche, während die

anderen Gefässe mit Blut gefüllt sind, leer erscheint (jedoch fliesst beim Aufheben der linken Hakenwindung von hinten her Blut in die Arterie), findet sich entsprechend ihrem Abgang von der Carotis eine 1 *mm* lange weissliche Verdickung, welche das ganze Lumen der Arterie zu betreffen scheint, und welcher entsprechend in der eröffneten Carotis an Stelle eines Lumens der Arteria choroidea sich ein etwas vertiefter, ungefähr hirsekorngrosser, weissgelber Fleck findet.

Das Kleinhirn, sowie Pons und Medulla von mässigem Blutgehalte, normal.

Die Schilddrüse von gewöhnlicher Grösse, colloid.

In der Trachea reichlicher Schleim, die Schleimhaut injicirt. Beide Lungen voluminös. Die linke Lunge frei, die rechte theilweise angewachsen; die Pleura der rechten Lunge über dem Unterlappen von zarten fibrinösen Exsudatmembranen bedeckt; die ganze rechte Lunge und die hinteren Partien der linken durchsetzt von in ausgedehnten Strecken confluirenden, graurothen und graugelblichen, luftleeren, ziemlich dichten, auf der Schnittfläche grob gekörnten, lobulären Herden, dadurch verdichtet, von fast leberähnlicher Consistenz. Die übrigen Partien der linken Lunge substanzarm, groblückig, leicht ödematös, mässig blutreich. In den Bronchien bis in die feineren Verzweigungen reichende, schleimigeitrige Flüssigkeit; die Bronchialschleimhaut lebhaft injicirt.

Das Herz etwas vergrössert, seine Höhlen erweitert, mit Cruor und reichlichem Fibrin gefüllt; die Wand des rechten Ventrikels fast auf das Doppelte verdickt, die Klappen zart, das Herzfleisch braunroth, derbe. Die Intima der Aorta oberhalb der Klappen leicht weisslich gefleckt und verdickt, im Bogen am Abgang der grossen Gefässe aber stark endarteriitisch verdickt, welche Veränderung, an der absteigenden Aorta immer stärker werdend, an allen peripheren Arterien zu einer beträchtlichen Verdickung und Rigidität führt.

Die Leber, die Milz und die Nieren etwas atrophisch; an der vorderen Peripherie der rechten Niere wölbt sich ungefähr in der Mitte halbkugelig eine halbcitronengrosse Geschwulst vor, welche bis in den Hilus der Niere reicht, aus mehreren lappigen Knoten besteht und von einer scharf durch eine bindegewebige Kapsel vom Nierenparenchym abgegrenzten, bräunlichrothen, in einzelnen Lappen von Hämorrhagien durchsetzten oder verfetteten Aftermasse gebildet wird.

An der Harnblase und am Genitale, sowie am Magen und den Gedärmen nichts Besonderes.

Diagnose: Endarteriitis arteriarum bascos cerebri cum occlusione ostii arteriae choroideae sinistrae, subsequente encephalomalacia poste-

rioris cruris capsulae internae sinistrae et partis internae nuclei lentiformis sinistri. Bronchopneumonia. Adenoma renis dextri.

Frische mikroskopische Untersuchung der erweichten Partien des Gehirnes:

Zupf- und Quetschpräparate, welche von der im Sectionsbefunde angegebenen horizontalen Schnittfläche entnommen wurden, ergaben in dem erweichten innersten Linsenkernglied zahllose Fettkörnchenkugeln und ebenfalls zahlreiche in dem erweichten Theile des hinteren Schenkels der inneren Kapsel, während in den benachbarten Partien, auch in den hyperämischen, keine Fettkörnchenkugeln nachweisbar waren. Ein Quetschpräparat aus der Marksubstanz der linken Hakenwindung zeigte einige Fettkörnchenkugeln.

Mikroskopische Untersuchung des mit Müller'scher Flüssigkeit gehärteten Präparates:

Schnitte, welche parallel zu dem im Sectionsprotokoll angegebenen Horizontalschnitte durch die Ganglien geführt und nach der Weigert'schen oder Pal'schen Methode mit Hämatoxylin gefärbt wurden, ergaben den durch die Zeichnungen auf Tafel III versinnlichten Befund.

Im hinteren Schenkel der inneren Kapsel findet sich in Ebenen, in welchen das innerste Linsenkernglied nicht mehr sichtbar ist (also in Schnitten oberhalb des Horizontalschnittes des Sectionsprotokolles) (Fig. 4) ein rundlicher Erweichungsherd von circa 4 *mm* Durchmesser. Dieser Erweichungsherd liegt mit seinem vorderen Rande etwa 3 *mm* hinter dem vorderen Rand des zweiten Linsenkerngliedes, reicht aussen bis an den Rand dieses Linsenkerngliedes heran, greift aber nach innen hin nicht mehr in die Lamina medullaris externa des Sehhügels hinein. Mikroskopisch finden sich in diesem Herde die quergeschnittenen Bündel ohne Spur einer Hämatoxylinfärbung, die einzelnen Fasern sind gequollen. Von den querverlaufenden Faserbündeln, die vom Sehhügel herstammen, finden sich in diesem Herde noch gefärbte Fasern.

In tiefen Schnittebenen (Fig. 1, 2, 3) verschwindet dieser Erweichungsherd aus der inneren Kapsel und geht in das innerste Linsenkernglied über, in welchem er, fast aufs Doppelte sich vergrössernd, bis fast an die Basis reicht, wo er, sehr rasch sich wieder verkleinernd, endlich verschwindet, so dass in einem die vordere Commissur ihrer ganzen Länge nach (Fig. 1) treffenden und auch den Tractus opticus schon tangirenden Schnitte der Herd verschwunden ist.

In einer Schnittebene, welche die obere Kante des zweiten Linsenkerngliedes trifft, ist dieser Erweichungsherd ebenfalls verschwunden. (Fig. 5.)

Mithin reicht der im innersten Linsenkernglied liegende

Erweichungsherd oberhalb dieses Gliedes ins vordere Drittel des hinteren Schenkels der inneren Kapsel hinein.

Ausser diesem vom innersten Linsenkernglied in die innere Kapsel heraufreichenden Erweichungsherd findet sich im hinteren Schenkel derselben noch ein zweiter, grösserer Erweichungsherd, und zwar betrifft derselbe in einer Schnittebene, welche ober dem Horizontalschnitt des Sectionsprotokolles liegt und das innerste Linsenkernglied nicht mehr, das zweite Linsenkernglied in seiner oberen Hälfte trifft, das mittlere Drittel des hinteren Schenkels der inneren Kapsel. (Fig. 4.) Dieser Herd ist 12 *mm* lang und 5 *mm* breit, nimmt die ganze Dicke der inneren Kapsel ein. In ihm erweisen sich mikroskopisch die Querbündel ohne Spur einer Hämatoxylinfärbung, die Fasern gequollen, und finden sich zahlreiche, Fettkörnchenkugeln entsprechende Lücken. In dem diesem Erweichungsherde anliegenden Theile der Lamina medullaris externa des Sehhügels erscheinen die Bündel etwas weniger intensiv blau gefärbt als in den vorderen und hinteren Theilen.

Im hinteren Drittel der inneren Kapsel (zwischen der hinteren Sehhügelhälfte und den Ausläufern des dritten Linsenkerngliedes gerechnet) sind die quergeschnittenen Bündel gut mit Hämatoxylin gefärbt und finden sich nur Spuren einer Degeneration.

In einer höheren Schnittebene, wo das zweite Linsenkernglied nur an seiner oberen Kante getroffen oder schon verschwunden ist, findet sich von diesem Erweichungsherde nur noch eine Spur in der Mitte des hinteren Schenkels der inneren Kapsel, dem Thalamus anliegend, die äusseren Partien frei lassend. (Fig. 5).

In tieferen Ebenen geht dieser Erweichungsherd aus der inneren Kapsel in die nach aussen von ihr liegenden hinteren und untersten Theile des Linsenkernes über, hier aber sehr rasch sich verkleinernd und in den tiefsten Schnittebenen verschwindend. (Fig. 1, 2, 3.) In dem in den tiefsten Schnittebenen tangirten Tractus opticus finden sich noch einige stecknadelkopfgrosse Degenerationsherde. (Fig. 1.)

Mithin reicht der zweite, rückwärts gelegene Erweichungsherd aus den hinteren, medial gelegenen, untersten Linsenkerntheilen in die schief über den Linsenkern ziehende innere Kapsel hinein, deren mittleres Drittel bis in die Höhe der oberen Kante des zweiten Linsenkerngliedes betreffend.

Die mikroskopische Untersuchung der Abgangsstelle der Arteria choroidea von der Carotis ergab den in Taf. II, Fig. 2 versinnlichten Befund. Die im Sectionsprotokoll angegebene, 1 *mm* lange weissliche Verdickung der Abgangsstelle erweist sich als eine Fortsetzung der endarteriitischen Verdickung der Intima der Carotis nach dem Lumen der Arteria choroidea anterior, welches dadurch auf eine 1 *mm* lange Strecke voll-

kommen verschlossen ist (*a*.). Jenseits dieser Verschlussstelle findet sich sowohl am Stamme wie an den abgehenden Gefässen der Choroidea anterior keine Veränderung. Innerhalb der Erweichungsherde sind die Gefässe von Thromben verschlossen.

Auf Querschnitten des Hirnschenkelfusses findet sich in der Pyramidenbahngegend eine lichtere Färbung durch das Hämatoxylin und derselbe Befund ergibt sich an der linken Pyramide der Medulla oblongata.

2. Bechlof Jacob, 64jähriger Kleinhäusler, kam mit der Diagnose »progressive Paralyse« aus der nieder-österreichischen Landes-Irrenanstalt zur Obduction. Leider konnte ich keine Krankengeschichte des Falles erhalten.

Die von mir am 3. März 1890 vorgenommene Obduction ergab folgenden Befund :

Der Körper gross, kräftig gebaut, muskulös, mit fettreichem Panniculus versehen, von blassbräunlicher Hautfarbe, mit dunklen ausgebreiteten Todtenflecken auf der Rückseite. Das Gesicht gedunsen, cyanotisch. An der linken Seite des Thorax einige blaue und blaugrüne, von Contusionen herrührende Flecken der Haut.

Der Schädel, 52 *cm* im Umfang messend, kurz-oval, dünnwandig, compact.

Die Innenfläche der Dura mater glatt und glänzend, die inneren Meningen mässig mit Blut versehen, zart, nur ganz leicht längs der Furchen getrübt, allenthalben leicht von der Rinde abziehbar. Die Windungen etwas verschmälert, am deutlichsten an den Stirnlappen und der unteren Hälfte der Centralwindung.

An einem horizontalen Gehirndurchschnitte, welcher so tief angelegt ist, dass er beiderseits die obere Hälfte des mittleren Linsenkerngliedes trifft, finden sich in beiden Hemisphären zahlreiche alte Erweichungsherde, und zwar in der linken Hemisphäre zahlreiche kleine Herde im Marke der Stirnlappen, ferner mehrere im äusseren Linsenkerngliede, endlich ein grösserer, welcher den vorderen Schenkel der inneren Kapsel und den Kopf des Schweifkernes einnimmt. In der rechten Hemisphäre finden sich in den Ganglien einige alte Erweichungsherde.

Die hintere Hälfte des hinteren Schenkels der inneren Kapsel der linken Hemisphäre stark verbreitert, röthlich verfärbt, sehr weich.

Die Kammern etwas erweitert.

An den basalen Hirngefässen erscheinen nur die Carotiden endarteriitisch verdickt. Der Stamm der linken Arteria choroidea ist zartwandig, ihr Lumen in der Carotis von der gewöhnlichen Weite, von ihren basalen Aesten erscheinen einige, welche an der Innenseite des Tractus opticus in die Hirnsubstanz sich einsenken,

weissgelblich verdickt. Es wird in den Stamm der Arteria choroidea anterior sinistra Carminöl injicirt und dringt die Masse zwar nach rückwärts ins Unterhorn und injicirt den Plexus lateralis sinister, aber die weissgelblichen, verdickten Aeste des Stammes der Arterie an der Basis füllen sich nicht, obwohl genügender Druck angewendet wird.

An den Organen der Brust- und Bauchhöhle findet sich ausser einer mächtigen Entwicklung des Fettgewebes nichts Abnormes, nur das Herz erscheint stark dilatirt, seine Musculatur von mächtig entwickeltem, subpericardialem Fettgewebe durchwuchert und selbst ins Gelbliche erbleicht und leicht zerreisslich.

Diagnose: Encephalomalacia multiplex vetus, subsequente atrophia cerebri. Encephalomalacia recens posterioris cruris capsulae internae sinistrae. Adipositas, cor adiposum.

Die frische mikroskopische Untersuchung der erweichten Stelle des hinteren Schenkels der inneren Kapsel ergab den Befund zahlloser Fettkörnchenkugeln.

Die mikroskopische Untersuchung des gehärteten Gehirnes:

Die linke Arteria choroidea mit der umgebenden basalen Hirnsubstanz wurde in Alkohol gehärtet und ergab die Untersuchung des Gefässes am Hauptstamme nur eine leichte endarteriitische Verdickung der Intima, dagegen erweisen sich jene weissgelblich verdickten, basalen Aeste durch den endarteriitischen Process vollkommen verschlossen.

Der erweichte Theil des hinteren Schenkels der inneren Kapsel mit den benachbarten Ganglien wurde in Müller'scher Flüssigkeit gehärtet; horizontal angelegte, nach Weigert gefärbte Schnitte ergaben folgenden Befund:

In einer Schnittebene, welche die obere Kante des innersten Linsenkerngliedes noch trifft, zeigt die ganze hintere Hälfte des hinteren Schenkels der inneren Kapsel keine Hämatoxylinfärbung und findet sich daselbst keine Spur von Nervenfasern, sondern ein von zahllosen dicht nebeneinanderliegenden Fettkörnchenkugeln gebildeter Erweichungsherd. Derselbe verschwindet in höheren Ebenen allmählich, so dass er in der Höhe der oberen Kante des zweiten Linsenkerngliedes nur mehr einige durch gefärbte Partien getrennte Flecke bildet und in der Höhe der obersten Partie des äusseren Linsenkerngliedes nur mehr einen schmalen Fleck am medialen Rande der inneren Kapsel, entsprechend der Mitte des Thalamus, bildet.

Die tieferen Ebenen, als die anfangs erwähnte, wurden nicht nach Weigert gefärbt, da das betreffende Hirnstück behufs Untersuchung der verschlossenen Aeste der Arteria choroidea in Alkohol gehärtet worden war. Deshalb kann über das Verhalten des Erweichungsherdes in tieferen Ebenen, und ob auch das innerste Linsenkernglied an der Erweichung betheiligt war, nicht berichtet werden.

3. Exel Susanne, 61jährige Buchdruckersgattin, war auf der Abtheilung des Herrn Primarius Standhartner im Allgemeinen Krankenhause durch mehrere Jahre wiederholt in Behandlung. Herr Secundararzt Dr. Pál hatte die Liebenswürdigkeit, mir aus der Krankengeschichte folgende Daten zur Verfügung zu stellen.

Bei der ersten Aufnahme am 8. December 1888 gab Patientin an, dass sie vor zwei Jahren unter Herzklopfen und Schmerzen der rechten Stirnseite erkrankt sei, dass im weiteren Verlaufe die rechte Stirnseite aufgetrieben worden sei und an derselben sich ein Geschwür gebildet habe, welches erst nach einem Jahre verheilte; seit drei Monaten leide sie an linksseitigem Kopfschmerze, worauf sich allmählich eine Lähmung des linken Beines und Armes eingestellt hätte; das Bein habe sich allmählich gebessert, der Arm sei aber noch immer ganz unbrauchbar; Kopfschmerzen und Herzklopfen bestehen noch immer.

Der aufgenommene Status praesens lautete: Druck auf das Foramen supraorbitale und infraorbitale sehr schmerzhaft, Hyperästhesie im Bereiche des linken Trigeminus; die Nervi faciales beiderseits intact; die Musculatur der linken oberen Extremität schwächer als rechts, besonders am Vorderarme; die Schulter- und Oberarmmuskeln functioniren gut, die linke Hand im Handgelenke gebeugt, schlaff herabhängend und paretisch; die Sensibilität erscheint am Vorderarm etwas herabgesetzt, an der Hand gesteigert, am Rumpf normal; an den unteren Extremitäten links Hyperästhesie; der Patellarsehnenreflex links etwas schwächer, Fussklonus nicht auslösbar, der Plantarreflex links etwas gesteigert. Die motorische Kraft in den Beinen kaum abgeschwächt. Die Percussionsverhältnisse über dem Thorax normal, Schnurren und Rasseln über den Lungen. Augenspiegelbefund: rechts hochgradige Myopie, Staphyloma posticum, Chorioiditis centralis, grobe Glaskörpertrübungen (Alles auf Myopie zu beziehen); links geringe Myopie, feine Glaskörpertrübungen, Chorioiditis peripherica (auf Luës zu beziehen).

Bei der zweiten Aufnahme am 21. September 1889 findet sich Folgendes in der Krankengeschichte verzeichnet: Zeichen von alter Syphilis an der Hand und am Schädel, die linke Hand verschmälert, fast im rechten Winkel zum Vorderarm gestellt, Beugung der Finger im Grundgelenke unmöglich, auch im Handgelenke active Beugung und Streckung unmöglich; Abduction und Adduction des Daumens erschwert, doch durchführbar, ebenso Beugung und Streckung der oberen Fingergelenke; Pronation und Supination mit geringer Kraft, doch vollständig; faradische Reaction der Beuger erhalten, jedoch abgeschwächt, an den Streckern nicht zu erzielen. Die Sensibilität dem Anscheine nach normal.

Bei der dritten Aufnahme am 11. November 1889 fand sich hochgradige Entkräftung, benommenes Sensorium, dumpfe Herztöne, Rassel-

geräusche in den Lungen, Puls 120, Respiration 28, Temp. normal. Im übrigen Status war keine Veränderung eingetreten; die faradische Erregbarkeit fehlt in den Strecken des linken Vorderarmes vollkommen (Neuritis peripherica), sonst normaler Befund. Der Mundwinkel steht rechts etwas tiefer, die Zunge weicht nach rechts ab.

Klinische Diagnose: Lues cerebri cum encephalomalacia. Neuritis nervi radialis sinistri.

Die 24 Stunden nach dem am 22. November erfolgten Tode von mir vorgenommene Obduction ergab folgenden Befund:

Der Körper klein, ziemlich mager, sehr blass; in der Haut der Stirn ausgebreitete, flache, strahlige Narben, über der linken Clavicula und der linken Schulterhöhe weissliche eingezogene Narben, auch über der rechten Achsel eine leicht eingesunkene, flache Narbe, der Brustkorb flach, das Abdomen eingezogen.

Die Kopfhaut blass, der Schädel geräumig, mesocephal, in seinem Stirnantheile etwas hyperostotisch, an der Aussenfläche des Stirnbeines einige seichte, den narbigen Stellen entsprechende Knochendepressionen. Die Dura mater mässig mit Blut verschen, ihre Innenfläche glatt, der Sichelblutleiter leer.

An einem durch das Gehirn entsprechend dem Sägeschnitte des Schädels geführten Horizontalschnitt findet sich in der rechten Hemisphäre die Marksubstanz des Stirn- und Scheitellappens bedeutend geschwellt, weicher und feuchter, die des Hinterhauptlappens und der linken Hemisphäre retrahirt, zäh, sehr wenig durchfeuchtet. Die Kammern erscheinen mässig erweitert, ihr Ependym leicht granulirt. Der Blutgehalt des Gehirnes ein mittlerer.

Am Durchschnitte der Ganglien zeigen sich in der rechten Hemisphäre die vordere Hälfte des äusseren Linsenkerngliedes, der vordere Schenkel der inneren Kapsel und die tieferen Partien des Kopfes des Schweifkernes erweicht, gelblich verfärbt, leicht auf der Schnittfläche einsinkend. In der hinteren Hälfte des äusseren Linsenkerngliedes, und zwar in seinen tieferen Partien findet sich ein zweiter Erweichungsherd, welcher keilförmig in die Tiefe reicht und von rothbrauner Farbe ist; er reicht in einer höheren Ebene bis an die innere Kapsel heran, welche etwas weicher und breiter erscheint.

In der linken Hemisphäre findet sich in den äusseren vorderen Partien des Thalamus opticus ein stark auf der Schnittfläche einsinkender Erweichungsherd, welcher von einem grauröthlichen, zahlreiche Gefässe besitzenden Gewebe gebildet wird. Es reicht dieser Erweichungsherd noch in den angrenzenden hinteren Schenkel der inneren Kapsel hinein, welche er in tiefen Schnittebenen durchsetzt und noch über dieselbe hinaus in die vorderen Theile des innersten und mittleren Linsenkerngliedes hineinreicht.

Mithin ist vom hinteren Schenkel der inneren Kapsel in den tiefen Schnittebenen das vordere Drittel erweicht.

Bei der Herausnahme des basalen Theiles des Gehirnes zeigt sich der rechte Stirnlappen an der basalen Fläche seiner dritten Windung ziemlich fest der Dura adhärent und erscheinen dementsprechend die inneren Meningen über der dritten Stirnwindung grauröthlich verfärbt und sulzig verdickt. Ein Einschnitt in diese Stelle zeigt, dass die Rinde und das Mark der dritten Stirnwindung von einem graurothen, ziemlich derben, theilweise zu einer trockenen käsigen Masse umgewandelten Gewebe ersetzt sind, welches Gewebe gegen die angrenzende ödematöse Hirnsubstanz nicht scharf sich abgrenzt.

Die Inspection der basalen Hirnarterien zeigt Folgendes: Der Stamm der beiden Carotiden rigid, fleckig verkalkt.

Die linke Profunda cerebri in ihrem Stammtheile, die linke Communicans posterior, ferner das Anfangsstück der linken Arteria fossae Sylvii und vom Stamme der rechten Arteria fossae Sylvii der zweite Centimeter, einschliesslich der Abgangsstelle der Hauptäste, endlich die linke Arteria corporis callosi bis zur Communicans anterior von milchglasähnlichem Aussehen, rigid. Die übrigen Theile des Circulus Willisii und die anderen Arterien zartwandig. An Durchschnitten der glasig verdickten Gefässe zeigt sich, dass das Lumen derselben in den beiden Arteriae fossae Sylvii und in der linken Arteria corporis callosi entsprechend den glasig verdickten Stellen auf Rosshaardicke verengt ist, in der linken Communicans posterior und im Stamme der linken Profunda vollkommen verschlossen ist. Die glasig verdickte linke Communicans posterior ist ein millimeterdickes Gefäss, welches so wie auf der anderen Seite den Hauptheil der Profunda bildet. Die von der glasig verdickten Communicans posterior sin. abgehende grosse Arteriole (»artère optique interne et antérieure Duret's) ist einen halben Millimeter dick, glasig, ihr Lumen ist vollständig verschlossen.

Die Schilddrüse vergrössert, colloid; die Rachen- und Kehlkopfschleimhaut, sowie die der Trachea blass. Die Lungen hie und da locker angewachsen, nur die Spitzen schwielig adhärent; beide Lungen klein, substanzarm, mässig mit Blut versehen, ödematös, in den Spitzen grau pigmentirte Schwielen enthaltend, welche in der linken Spitze mörtelige Massen einschliessen.

Das Herz contrahirt, sein rechter Ventrikel mit Fett bewachsen; in den Herzhöhlen wenig locker geronnenes Blut. Die Wand des linken Ventrikels $1^1/_2\,cm$ dick, die Bicuspidalklappe und die Klappen des rechten Herzens zart, die Aortaklappen am freien Rande leicht verdickt; die Aorta, ziemlich beträchtlich im aufsteigenden Theile erweitert, stellt ein starrwandiges, kalkiges Rohr von zwei Millimeter Dicke dar. Ihre Innen-

fläche im Bogen und absteigenden Theil mit zahlreichen, weichen, gelbröthlichen und einigen kalkigen Auflagerungen besetzt.

Die Leber etwas verkleinert, der linke Lappen verschrumpft und grob granulirt, der rechte auf dem Durchschnitte braunroth, grobkörnig.

Die Milz auf das Zweifache vergrössert, etwas dichter, von blassbraunrother Farbe.

Die Nieren normal gelagert, etwas kleiner, die Oberfläche mit zahlreichen kleinen und einigen grossen grubigen Absumptionen versehen, diesen entsprechend die Kapsel etwas fester haftend. In der Rinde der rechten Niere findet sich in der Mitte der hinteren Fläche eine Gruppe von bis erbsengrossen Eiterherden. Die linke Niere besitzt ein doppeltes Becken und zwei Ureteren. Sowohl die beiden linksseitigen Ureteren wie der rechte Ureter sind auf Kleinfingerdicke erweitert, dickwandig, violett gefärbt, ihre Schleimhaut und auch die der Nierenbecken und Kelche verdickt und pigmentirt.

Die Harnblase contrahirt und leer, ihre Schleimhaut verdickt und pigmentirt. Die linkseitigen Ureteren vereinigen sich knapp vor der Harnblase.

Der atrophische Uterus und seine Adnexa bindegewebig untereinander und mit dem grossen Netze verwachsen.

Der Magen contrahirt, etwas trübe, graue Flüssigkeit enthaltend, seine Schleimhaut blass.

Von den Dünndärmen das Jejunum mässig von Gas gebläht, das Ileum contrahirt; der Dickdarm stellenweise von Gas gebläht, stellenweise contrahirt.

Diagnose: Lues vetus cum endarteriitide arteriarum baseos cerebri et gummate lobi frontalis dextri. Endarteriitis chronica deformans aortae. Cystopyelonephritis. Ureter sinister duplex.

Die mikroskopische Untersuchung der glasig verdickten Hirngefässe ergab Folgendes:

Querschnitte der Gefässe zeigen den mikroskopischen Befund der luëtischen Endarteriitis. An jenen Gefässen, wo das Lumen auf Rosshaardicke verengt ist, erscheint diese Verengerung bedingt durch eine mächtige Verdickung der Intima, welche in ein zellreiches, faseriges Bindegewebe umgewandelt ist. Dabei erscheint die Adventitia von zahlreichen Rundzellen infiltrirt und die Media stellenweise von einem zellreichen, faserigen Gewebe durchsetzt, welches die elastische Membran der Intima durchbrochen oder auseinander gespalten hat. An den verschlossenen Gefässen ist das Lumen von demselben zellreichen, feinfaserigen Bindegewebe ausgefüllt, zu welchem die Intima in den nicht vollständig verschlossenen Gefässen umgewandelt ist. Doch ist dieses Gewebe von zahlreichen, ziemlich weiten Gefässlücken durchsetzt, welche alle mit einer deutlichen

Membrana elastica versehen sind. In der erwähnten, von der Communicans posterior abgehenden Arteriole, der Artère optique interne et antérieure Duret's, findet sich ein thrombotischer Verschluss des Gefässes, dessen Intima übrigens auch endarteriitisch verändert erscheint.

Die mikroskopische Untersuchung des in Müller'scher Flüssigkeit gehärteten Gehirnes ergab Folgendes. (Der Kürze halber sei nur über die Veränderungen in den Ganglien der linken Hemisphäre, wo der aus dem Thalamus opticus in die innere Kapsel reichende Erweichungsherd sich fand, berichtet.)

Horizontalschnitte, welche oberhalb des im Sectionsprotokoll geschilderten Schnittes angelegt sind, zeigen einen bis fast an die obere Peripherie des Thalamus reichenden Erweichungsherd in den vordersten und äusseren Partien des Thalamus, welcher hart an die innere Kapsel angrenzt, das Ganglion habenulae freilässt, in den höchsten Schnittebenen immer mehr und mehr abnimmt, in den tiefen Schnittebenen zunimmt.

Unterhalb des im Sectionsprotokoll angegebenen Horizontalschnittes rückt der Erweichungsherd in die innere Kapsel, welche er endlich auf einem alle drei Linsenkernglieder treffenden Schnitte durchsetzt, das vordere Drittel des hinteren Schenkels derselben einnehmend und auch in den medialen Rand des innersten Linsenkerngliedes hineinreichend. Der Herd hat an den Stellen, wo er bereits ins innere Linsenkernglied greift, eine unregelmässig viereckige Gestalt mit einer Längenausdehnung von 10 mm, einer Querausdehnung von 7 mm, und unterbricht den hinteren Schenkel der inneren Kapsel vom Knie gerechnet nach rückwärts auf eine 7 mm lange Strecke (etwas mehr als das vordere Viertel).

Ausser diesem aus dem Thalamus in die innere Kapsel und das innere Linsenkernglied reichenden Degenerationsherde findet sich in Schnitten, welche das zweite Linsenkernglied treffen, in dessen vorderer Hälfte ein elliptischer, 8 mm langer und 4 mm breiter Degenerationsherd, der durch eine schmale, dem inneren Linsenkernglied angehörende Zone von dem ersterwähnten Erweichungsherd getrennt ist. In tiefen Schnittebenen hängt dieser Erweichungsherd des zweiten Linsenkerngliedes mit dem Herde des Thalamus und der inneren Kapsel zusammen und, gegen die Basis zu kleiner werdend, verschwindet er endlich an einem Horizontalabschnitte, der die vordere Commissur trifft.

In der Regio subthalamica, wo auch der Degenerationsherd des Thalamus und der inneren Kapsel kleiner geworden ist, findet sich ein in die vordere Peripherie des Luys'schen Körpers reichender Fortsatz dieses Herdes. Von der inneren Kapsel betrifft hier der Herd nur den vordersten Theil derselben.

An Horizontalschnitten, welche bereits den Hirnschenkel treffen, liegt der Degenerationsherd am vorderen Rande und etwas nach innen

vom Hirnschenkelfusse, sich sehr rasch gegen die Oberfläche zu verkleinernd und noch oberhalb derselben verschwindend. In seinem Centrum liegt die thrombosirte, im Sectionsprotocoll erwähnte Duret'sche »artère optique interne et antérieure« der Communicans posterior.

Schlussbetrachtung.

Das Resultat der isolirten Injection der Arteria choroidea anterior wird durch die geschilderten pathologisch-anatomischen Befunde nach mehrfacher Richtung hin ergänzt, und im Anschluss an diese Befunde möge auch die klinische Bedeutung der Beziehung der Arteria choroidea anterior zum hinteren Schenkel der inneren Kapsel erörtert werden.

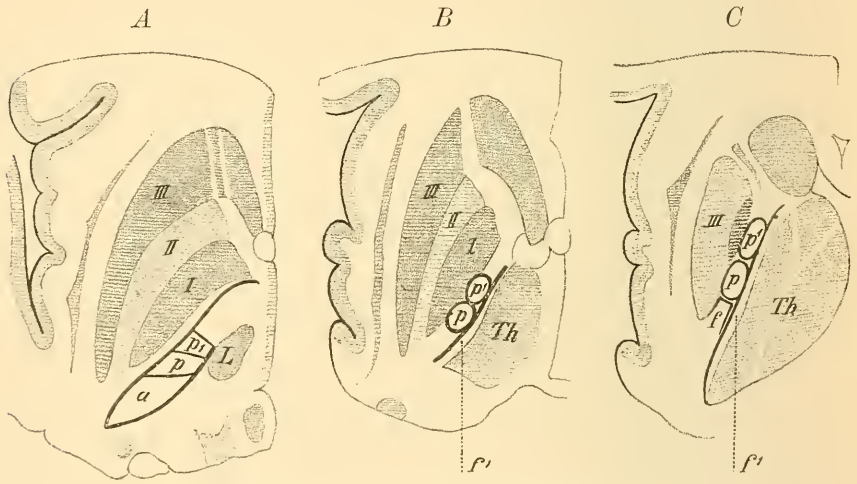

Horizontalschnitte durch den Grosshirnstamm.

Bekanntlich ist nach den Untersuchungen von Flechsig der hintere Schenkel der inneren Kapsel die Durchtrittsstelle der Bahnen der Pyramiden, der motorischen Hirnnerven und der Sensibilitätsbahn. Und zwar findet dieser Durchtritt in einer Weise statt, wie er durch die beistehende schematische Zeichnung versinnlicht sein möge.

Die Pyramidenbahn (p) nimmt auf den Horizontalschnitten in der inneren Kapsel ein dem Querschnitt der Pyramide der Medulla oblongata

entsprechendes Feld ein, welches in tiefen Schnittebenen (A) an und hinter dem Luys'schen Körper (L) liegt, in höheren Schnittebenen (B und C) aber immer mehr nach vorne rückt und ungefähr der Mitte des Thalamus opticus (Th) entsprechend zu suchen ist, wo es auch makroskopisch, namentlich am in Chromsalzen gehärteten Gehirne durch seine nach hinten scharfe Abgrenzung kenntlich ist. — Vor diesem Felde der Pyramidenbahn liegt das Feld der Bahnen der motorischen Hirnnerven (p'), ebenfalls in höheren Schnittebenen immer mehr nach vorne rückend, endlich bis in das Knie der inneren Kapsel reichend.

Während nun die Pyramidenbahn (p) und die Bahn der motorischen Hirnnerven (p') aus den hinteren Theilen des hinteren Schenkels der inneren Kapsel mehr nach der Mitte und nach vorne gerückt sind, ist eine neue Markmasse in die innere Kapsel eingetreten, deren hinterste (f) und mediale (f') Partien einnehmend; sie kommt aus der Haubenregion und dem Thalamus opticus und führt nach Flechsig die sensiblen Bahnen.

Bevor jedoch diese sensible Bahn in den hinteren Schenkel der inneren Kapsel eingetreten ist, also in seinen tiefsten Schnittebenen, liegt hinter der Pyramidenbahn (p) ein Faserbündel (a), welches, aus den äussersten Theilen des Fusses des Pedunculus cerebri stammend, noch in der Regio subthalamica die innere Kapsel verlässt und nach hinten umbiegend zum Scheitel- und Hinterhauptlappen führt, die occipito-temporalen Bahnen Flechsig's, über deren Function nichts Sicheres bekannt ist.

Mithin fallen im hinteren Schenkel der inneren Kapsel in das Versorgungsgebiet der Arteria choroidea anterior die Bahn der Pyramiden, die Bahn des Hypoglossus und Facialis, die sensiblen und die occipito-temporalen Bahnen.

Die Bahn der motorischen Hirnnerven, namentlich die des Facialis, der bis ins Kapselknie rückt, kann unter Umständen (starke artère optique interne et antérieure der Communicans posterior) in den hohen Ebenen aus dem Gebiete der Choroidea anterior in das der Communicans posterior eintreten.

In den höchst gelegenen Schnittebenen des hinteren Schenkels der inneren Kapsel (circa vom oberen Rande des 2. Linsenkerngliedes nach aufwärts, wo die artères lenticulo-optiques Duret's aus dem Linsenkern in die innere Kapsel treten) fallen sowohl Pyramidenbahn als motorische Hirnnerven und sensible Bahnen in das Versorgungsgebiet der Arteria fossae Sylvii.

Fragen wir uns also, welche Erscheinungen während des Lebens durch eine Störung der Circulation in der Arteria choroidea anterior und die consecutive Veränderung in ihrem Versorgungsgebiete hervorgerufen würden, so müsste die Antwort lauten: Hemiplegie und Hemianästhesie in

Folge der Leitungsunterbrechung in den tiefen Ebenen des hinteren Schenkels der inneren Kapsel.

Dass bei Circulationsstörungen im Stamme der Arteria fossae Sylvii es neben der Linsenkernerweichung (äusseres Glied) auch zur Erweichung der hohen Ebenen des hinteren Kapselschenkels kommt, also ebenfalls Hemiplegie und Hemianästhesie eintreten. ist hinlänglich bekannt, wesshalb ich es auch unterlassen habe, einschlägige pathologisch-anatomische Befunde, von welchen mir übrigens eine ganze Reihe eigener Beobachtungen zu Gebote gestanden wäre, hier zu erwähnen.

Es würde aber auch für die Hakenwindung und den Tractus opticus, die ja ebenfalls in das Versorgungsgebiet der Arteria choroidea anterior hineinfallen, eine Aufhebung der Circulation im Stamme der Arterie von Bedeutung sein, namentlich dann, wenn die das Zustandekommen einer collateralen Blutversorgung (von der Arteria fossae Sylvii und profunda) erschwerenden Umstände, z. B. gesunkene Herzkraft, Verengerungen oder Verschliessungen der Nachbararterien, andauernder Gefässkrampf etc., vorhanden wären. Dann würden im Tractus opticus und in der Hakenwindung auftretende Ernährungsstörungen Hemianopsie und, da nach den Forschungen Ferrier's, Gudden's, Zuckerkandl's und Anderer der Gyrus uncinatus dem Rindencentrum des Geruchsinnes angehört, auch Hemianosmie zur Folge haben.

Mithin führen also Circulationsstörungen im Gebiete der Arteria choroidea anterior, bei welchen es durch Vermittlung der Anastomosen nicht zur Entwicklung einer collateralen Versorgung gekommen ist, zur totalen Hemiplegie und Hemianästhesie, zur Hemianopsie und Hemianosmie, ungerechnet die Ausfallserscheinungen der occipito-temporalen Bahnen der inneren Kapsel.

Jene ungünstigen Bedingungen für das Zustandekommen einer collateralen Versorgung bei Verschluss der Arteria choroidea anterior existiren jedoch nur für die vom Stamme der Arterie abgehenden Endarterien, welche den hinteren Schenkel der inneren Kapsel und das innerste Linsenkernglied versorgen; die denkbar günstigsten finden sich hingegen für den an der Peripherie liegenden Tractus opticus, für die Hakenwindung und namentlich für den Hirnschenkelfuss, bei dessen Blutversorgung die Arteria choroidea anterior übrigens nur sehr untergeordnet oder selbst gar nicht betheiligt ist. Demzufolge werden bei einem Verschlusse des Stammes der Arteria choroidea anterior meist wohl nur die von den basalen Endarterien versorgten Theile einer Ernährungsstörung ausgesetzt sein, also vor allem der hintere Schenkel der inneren Kapsel, mithin Hemiplegie und Hemianästhesie auftreten.

Und für die sensiblen Bahnen, welche in ihrem Verlaufe durch die innere Kapsel gewiss auch in das Versorgungsgebiet der Arteria choroidea

anterior hineinfallen, scheinen noch günstigere Verhältnisse zu bestehen, als sie für die Bahn der motorischen Hirnnerven und der Pyramiden vorhanden sind. Jene Endarterien, welche den hintersten Antheil des hinteren Schenkels, also die sensiblen und occipito-temporalen Bahnen der inneren Kapsel, versorgen, gehen nämlich offenbar von einem Theile des Stammes der Arteria choroidea anterior ab, welcher schon im Unterhorne liegt, und es ist klar, dass daselbst die Nähe der Anastomosen mit den beiden anderen Choroidalarterien für das baldige Zustandekommen eines Collateralkreislaufes von sehr günstigem Einflusse sein muss. Auch ist zu berücksichtigen, dass jener Theil der sensiblen Bahnen, welcher in hohen Ebenen in die medialen Partien (f_1) des hinteren Kapselschenkels eintritt, nur wenig bei Aufhebung der Circulation in der Arteria choroidea anterior getroffen würde, da er durch die Capillaranastomosen von Seite der den Thalamus opticus versorgenden Endarterien davor geschützt wäre.

All diese Verhältnisse werden durch den ersten der beschriebenen Fälle (Chlebec) trefflich illustrirt.

In jenem Falle handelt es sich um einen Verschluss der Arteria choroidea anterior an ihrer Abgangsstelle von der Carotis und als Folge desselben um einen Erweichungsherd im hinteren Schenkel der inneren Kapsel und im innersten Linsenkerngliede. Während des Lebens sind Facialis- und Hypoglossuslähmung der entgegengesetzten Seite, Lähmung der oberen Extremität und Parese der unteren Extremität ebenfalls an der entgegengesetzten Seite beobachtet worden. Es fehlte Hemiopie und Sensibilitätsstörung. Dementsprechend finden wir einen Erweichungsherd im hinteren Schenkel der inneren Kapsel, der, wie eine Vergleichung des von ihm auf Tafel III Fig. 4 gegebenen Bildes mit dem oben dargestellten Schema ergibt, die Bahn der motorischen Hirnnerven und der Pyramiden getroffen hat. Von letzterer, der Pyramidenbahn, scheinen die hinteren Partien weniger ergriffen zu sein, und in der That bestand ja nur eine Parese der unteren Extremität, deren Bahnen ja bekannter Massen in dem rückwärtigen Theile des Durchschnittes der Pyramidenbahn gesucht wird. Auch dass keine Sensibilitätsstörung während des Lebens beobachtet worden war, erklärt sich aus der Betrachtung der Figur 4 auf Tafel III, denn sowohl das hintere Drittel des hinteren Schenkels der inneren Kapsel als auch die Lamina medullaris externa des Sehhügels sind von der Erweichung frei geblieben; und das auf eine kleine Strecke beschränkte Hineingreifen des Herdes in die Lamina medullaris externa auf einer höheren Schnittebene (Tafel III Fig. 5) kann wohl so geringe Ausfallserscheinungen der langgestreckten sensiblen Bahn erzeugt haben, dass dieselben übersehen werden konnten. Dass keine Hemiopie beobachtet wurde, geht aus dem Intactsein des Tractus opticus (Fig. 1 Tafel III)

hervor, und doch zeigt sich auch, dass der Verschluss der Arteria choroidea anterior für den Tractus opticus nicht gleichgiltig war, dafür geben die kleinen Degenerationsherde in demselben den deutlichen Beweis, wenn sie auch zu klein sind, als dass durch sie eine wesentliche Functionsstörung hätte erfolgen können.

Ebenso zeigt der Befund von Fettkörnchenkugeln in der Hakenwindung, dass der Verschluss der Choroidea anterior von Einfluss auf dieselbe war, wenn auch eine ausgedehntere Veränderung derselben, infolge einer collateralen Versorgung von der Arteria fossae Sylvii her, ausgeblieben war. Leider ist in der Krankengeschichte nicht angegeben, wie sich die Geruchswahrnehmung auf der linken Seite verhalten hat.

In ausgezeichneter Weise wird durch den Fall Chlebec auch illustrirt, dass die Erweichungsherde im Gebiete der Endarterien des Gehirnes nur dem Centrum von deren Versorgungsgebiet entsprechen. Das Capillarnetz einer Endarterie hängt ja mit dem der benachbarten Endarterie zusammen, und bei einem Verschluss der ersteren werden die peripher gelegenen Theile ihres Versorgungsgebietes von der Nachbararterie auf dem Wege capillarer Anastomosen gespeist werden und die anämische Nekrose wird nur auf das Centrum beschränkt bleiben. Dementsprechend finden wir im Falle Chlebec den Erweichungsherd viel kleiner, als es dem Resultate der isolirten Injection der basalen Aeste der Arteria choroidea anterior entsprechen würde, und von einer hyperämischen Zone umgeben, welche den collateral versorgten Theilen angehört.

Auch wird in Folge dieser Verkleinerung des Erweichungsherdes ein Verhältniss beleuchtet, auf welches schon oben hingedeutet wurde. Während nämlich in tiefen Ebenen die Herde aussen von der inneren Kapsel, in den inneren Theilen des Linsenkernes, liegen, treten sie in höheren Ebenen in die innere Kapsel ein, ja rücken in den höchsten Ebenen sogar bis an den Thalamus opticus heran. Dies erklärt sich aus dem senkrechten Aufsteigen der Endarterien, während die innere Kapsel ja schief von unten innen nach oben aussen ansteigt. Der Verlauf der Gefässe, markirt durch den Erweichungsherd, führt also durch die inneren Linsenkerntheile in die schief über den Linsenkern ziehende innere Kapsel.

Endlich erklärt sich das Abnehmen und Verschwinden der Erweichungsherde gegen die Hirnbasis zu aus der Nähe des Gefässnetzes der Pia mater an der Basis, welches, von den Nachbararterien durch die Anastomosen versorgt, die basalen Theile ernähren konnte.

Der 2. der beschriebenen Fälle (Bechlof), von welchem mir leider keine klinische Beobachtung zur Verfügung stand, zeigt, dass auch ohne eine Veränderung am Hauptstamme der Choroidea anterior es durch endarteriitischen Verschluss der vom Hauptstamm an der Basis abgehenden

Arteriolen zur Erweichung des hinteren Schenkels der inneren Kapsel kommt. Die Bedeutung dieser Arteriolen als Endarterien wird dadurch ausser Zweifel gesetzt.

Der 3. Fall (Exel) beweist den Antheil, welchen die Arteria communicans posterior an der Versorgung des hinteren Schenkels der inneren Kapsel nehmen kann. Das vordere Drittel desselben ist ja in Folge des Verschlusses der »artère optique interne et antérieure« Duret's erweicht, welche Erweichung in den Thalamus opticus übergeht. Wenn wir die Befunde bei den isolirten Injectionen der Arteria choroidea anterior und der Arteria communicans posterior vergleichen mit der Ausdehnung des Erweichungsherdes im Falle Exel, so wird uns verständlich, warum hier die Erweichung eine so ausgedehnte werden konnte. Aus den Injectionsresultaten geht ja hervor, dass es von der Mächtigkeit der Communicans posterior, respective ihrer Duret'schen Arteriole abhängt, ob mehr oder weniger vom hinteren Kapselschenkel in ihr Versorgungsgebiet fällt. Ist die Communicans posterior zart, also die Duret'sche Arteriole klein, dann berührt ja das Versorgungsgebiet der Communicans posterior kaum den hinteren Kapselschenkel. Wenn aber das Gegentheil der Fall ist, dann wird das ganze vordere Drittel und selbst mehr vom hinteren Schenkel der inneren Kapsel in das Injectionsgebiet der Communicans posterior einbezogen. In einem solchen Falle versorgt die Choroidea anterior nur die 2 hinteren Drittel oder selbst nur die hintere Hälfte des hinteren Kapselschenkels, während sie bei zarter Communicans posterior fast den ganzen hinteren Schenkel versorgt.

Die Figur 2 auf Tafel I versinnlicht das eben erwähnte Verhältniss. Rechts bestand eine starke Communicans posterior mit starker Duret'scher Arteriole, von ihr aus ist mehr als das vordere Drittel des hinteren Kapselschenkels roth injicirt; links dagegen bestand nur eine schwache Communicans posterior, dementsprechend ist von der Choroidea anterior der ganze hintere Schenkel der inneren Kapsel roth injicirt.

Fragen wir uns nun, welche Erscheinungen eine solche Erweichung des vorderen Drittels des hinteren Schenkels der inneren Kapsel hervorrufen wird, so finden wir die Antwort in der Krankengeschichte des Falles Exel: »Störung in der Bahn der motorischen Hirnnerven, nämlich Facialis- und Hypoglossuslähmung«. Die während des Lebens im Falle Exel beobachtete rechtsseitige Facialis- und Hypoglossuslähmung lässt sich nur auf den Erweichungsherd im hinteren Kapselschenkel der linken Hemisphäre beziehen. Und in der That rückt ja, wie oben erwähnt, die Bahn der motorischen Hirnnerven (p_l) in höheren Schnittebenen der Capsula interna nach vorne bis ans Knie derselben. Mithin fällt die Facialis- und Hypoglossusbahn in den Erweichungsherd, welcher durch den Verschluss der Duret'schen Arteriole der Communicans posterior entstanden ist.

Auch im Falle Exel fällt der Umstand auf, dass der Degenerationsherd erst in höheren Ebenen in die innere Kapsel eintritt, um sie in den höchsten horizontalen Schnittebenen der Ganglien sogar zu verlassen und ganz in den Thalamus opticus überzutreten. Dies findet ebenso wie im Falle Chlebec seine Erklärung darin, dass die innere Kapsel schief in die Hemisphäre ansteigt, die Arteriolen aber senkrecht verlaufen. Da die innere Kapsel nach vorne sich wendet, ist der durch den Verschluss der senkrecht aufsteigenden Duret'schen Arteriole entstandene Herd, welcher anfangs vor der inneren Kapsel lag oder nur ihren vordersten Rand betraf, in höheren Ebenen in sie eingetreten. Und andererseits ist der Herd in den noch höheren Ebenen aus der inneren Kapsel wieder ausgetreten, weil dieselbe ausser nach vorne auch nach aussen sich gewendet hat, indem sie schief über den Linsenkern ansteigt.

Schliesslich möchte ich nur noch auf einen sowohl in klinischer wie pathologisch-anatomischer Hinsicht interessanten Umstand aufmerksam machen. Es ist bekannt, dass bei basaler Meningitis, namentlich bei der tuberculösen Form, es nicht selten zu Hemiplegien kommt, für deren Entstehung die Obduction mitunter keine Erklärung geben kann. Ich hatte oftmals, namentlich bei Kindern, Gelegenheit, Fälle von Meningitis tuberculosa zu seciren, bei welchen während des Lebens hemiplegische Erscheinungen aufgetreten waren, ohne dass ich bei der Obduction eine Herderkrankung an einer Stelle des Hirnes hätte constatiren können, welche für die Hemiplegie hätte verantwortlich gemacht werden können. Seit ich mich mit der Frage der Beziehung der Arteria choroidea anterior zum hinteren Schenkel der inneren Kapsel beschäftige, konnte ich bei ähnlichen Fällen ein sehr auffallendes umschriebenes Oedem des hinteren Kapselschenkels in seinen tieferen Ebenen constatiren, also eine Veränderung im Versorgungsgebiet der Arteria choroidea anterior. Es liegt wohl sehr nahe, diese Veränderung auf Circulationsstörung im Stammgebiet der Arteria choroidea anterior zu beziehen, sei es, dass eine Compression der Endarterien durch massiges, an der Basis angesammeltes tuberculöses Exsudat oder ein Verschluss derselben durch tuberculöse Arteriitis die Ursache ist. Leider habe ich noch nicht Gelegenheit gehabt, in solchen Fällen die Arteria choroidea anterior und ihre den hinteren Kapselschenkel versorgenden Endarterien einer mikroskopischen Untersuchung zu unterziehen.

Durch die geschilderten isolirten Injectionen der Arteria choroidea anterior und die pathologisch-anatomischen Beobachtungen von Erweichungen des hinteren Schenkels der inneren Kapsel glaube ich die Beziehung

dieser Arterie zur Capsula interna klargelegt zu haben und berechtigt zu sein, als das Resultat meiner Untersuchungen Folgendes hinzustellen:

Die Arteria choroidea anterior versorgt den hinteren Schenkel der inneren Kapsel mittelst von ihr abgehender Endarterien.

Sie wird darin unterstützt von der Arteria communicans posterior, welche, wenn sie nicht allzu dünn ist, das vordere Drittel des hinteren Kapselschenkels übernimmt.

Das Versorgungsgebiet dieser beiden Arterien betrifft jedoch nur die tieferen Theile des hinteren Kapselschenkels, während die höheren (etwa von der oberen Kante des 2. Linsenkerngliedes an) von der Arteria fossae Sylvii, u. z. von deren Linsenkernarterien versorgt werden.

Circulationstörungen im Versorgungsgebiete der Arteria choroidea erzeugen Hemiplegie der entgegengesetzten Körperseite, und zwar durch Erweichungen des hinteren Schenkels der inneren Kapsel, in welcher die Bahn der Pyramiden und der motorischen Hirnnerven getroffen wird.

Hemianästhesie, Hemianopsie und Hemianosmie könnten ebenfalls in Folge von Verschluss der Arteria choroidea anterior auftreten, bleiben aber wegen collateraler Blutversorgung der betreffenden Theile in der Regel aus.

Bei Verschluss der Arteria communicans posterior kann, wenn dieselbe genügend stark ist, Facialis- und Hypoglossus-Lähmung der entgegengesetzten Seite eintreten, da deren Bahnen im vorderen Drittel des hinteren Kapselschenkels getroffen werden.

Vorliegende Arbeit hatte den Zweck, die Beziehung der Arteria choroidea anterior zum hinteren Schenkel der inneren Kapsel klarzulegen, soweit es in pathologisch-anatomischer und klinischer Hinsicht von Interesse sein konnte.

Wie oben schon erwähnt, habe ich mich aber auch damit beschäftigt, dem Antheile, welchen die Plexus- und Telagebiete an der Blutversorgung des Gehirnes überhaupt nehmen, nachzuforschen. Es hätte aber zu weit geführt, diese Verhältnisse hier zu berücksichtigen, und ist das Ergebniss meiner diesbezüglichen Untersuchungen einer späteren Arbeit vorbehalten.

Erklärung der Tafeln.

Tafel I.

Fig. 1. Frontalschnitt des Gehirnes von Injection Nr. 13, geführt durch den hinteren Rand des Corpus mammillare. Das Injectionsgebiet der Arteria choroidea ist blau und betrifft die tieferen Theile der inneren Kapsel und das innerste Linsenkernglied. Das Injectionsgebiet der Arteria fossae Sylvii ist roth und reicht aus dem mittleren und äusseren Linsenkerngliede durch die höheren Theile der inneren Kapsel bis an den Thalamus opticus.

Fig. 2. Horizontalschnitt des Gehirnes von Injection Nr. 10, den oberen Rand des innersten Linsenkerngliedes treffend. Das Injectionsgebiet der Arteria choroidea sinistra ist roth und nimmt den hinteren Schenkel der inneren Kapsel und den oberen Rand des inneren Linsenkerngliedes ein, es reicht in den Thalamus hinein und nach hinten an den Ventrikel.

Das Injectionsgebiet der Arteria fossae Sylvii sinistra ist blau und betrifft das äussere Linsenkernglied, den vorderen Schenkel der inneren Kapsel bis an ihr Knie, theilweise auch das mittlere Linsenkernglied und den Schweifkernkopf.

In der rechten Hemisphäre ist das Gebiet der Arteria communicans posterior roth und betrifft den vorderen Theil des Thalamus opticus, sowie die vordere Hälfte des hinteren Schenkels der Capsula interna, greift auch in das innere Linsenkernglied hinein und reicht in den lateralen Partien des Thalamus opticus weit nach rückwärts. Rechts bestand eine starke Duret'sche Arteriole, links eine schwache. (In beiden Figuren ist die Ganglienzeichnung etwas schematisirt, da dieselbe am Alkoholpräparate, von welchem das Bild aufgenommen worden ist, nicht deutlich zu sehen war. Aus demselben Grunde ist in Fig. 2 die innere Kapsel hinten zu breit und zu kurz, indem die hinteren Ausläufer des äusseren Linsenkerngliedes nicht eingezeichnet sind.)

Tafel II.

Fig. 1. Der im Sectionsprotokolle des Falles Chlebec angegebene Horizontalschnitt des Gehirnes, von der oberen Schnittfläche nach der Härtung in Müller'scher Flüssigkeit gezeichnet.

a Der Erweichungsherd in der hinteren Hälfte des hinteren Schenkels der inneren Kapsel.

b Der Herd im innersten Linsenkerngliede.

c Der cystische Hohlraum im hinteren Ende des äusseren Linsenkerngliedes.

Fig. 2. Längsschnitt durch die Abgangsstelle der Arteria choroidea anterior von der Carotis im Falle Chlebec.

Car. Die Arteria Carotis mit der starken Verdickung ihrer Intima

a der durch die endarteriitische Intima-Verdickung gebildete Zapfen, welcher das Lumen der Arteria choroidea anterior verschliesst.

Ch. Die Arteria choroidea anterior, der Länge nach geschnitten.

Tafel III.

Nach Weigert gefärbte Horizontalschnitte der Ganglien vom Falle Chlebec.

Fig. 1. Horizontalschnitt, der die vordere Commissur ihrer ganzen Länge nach, bei ihrem Durchtritt durch den Linsenkern, trifft, der Hirnschenkelfuss ist schief getroffen, links von ihm das hintere Ende des Tractus opticus mit dem Uebergang ins Corpus geniculatum (fünf kleine Degenerationsherde im Tractus). Ausserdem einige kleine Degenerationsherde aussen vom Corpus geniculatum. Rechts der rothe Kern der Haube, unten die Vierhügel.

Fig. 2. Horizontalschnitt, der die vordere Commissur bei ihrem Eintritt in das zweite Linsenkernglied, hinten noch den rothen Kern der Haube trifft. Die blassen nicht scharf begrenzten Stellen zwischen dem hinteren Ende des äusseren Linsenkerngliedes einerseits, dem Corpus geniculatum laterale und der inneren Kapsel andererseits sind Degenerationsherde; eine solche blasse Stelle auch in der medialen Partie des inneren Linsenkerngliedes.

Fig. 3. Horizontalschnitt, den Luys'schen Körper treffend. Im innersten Linsenkernglied ist der Degenerationsherd grösser geworden und grenzt sich scharf, aber sehr unregelmässig ab. Dem hintersten Theile der inneren Kapsel liegt aussen ein weniger begrenzter Degenerationsherd an.

Links unten das Corpus geniculatum laterale und mediale.

(Fig. 1, 2 und 3 stammen von Schnitten unterhalb des im Sectionsprotokolle angegebenen, auf Tafel II, Fig. 1 gezeichneten Schnittes, Fig. 4 und 5 von oberhalb desselben geführten Schnitten.)

Fig. 4. Horizontalschnitt durch die obere Hälfte des zweiten Linsenkerngliedes, das innerste Glied ist nicht mehr getroffen. Zwei Degenerationsherde im hinteren Schenkel der inneren Kapsel. Der vordere, bis ans Knie reichende Herd entspricht dem Degenerationsherde des innersten Linsenkerngliedes der tieferen Schnittebene. Der hintere nimmt die Mitte des hinteren Schenkels der inneren Kapsel ein, betrifft ihre ganze Breite und lässt nur die Lamina medullaris externa des Sehhügels frei.

Fig. 5. Horizontalschnitt durch das äussere Linsenkernglied, oberhalb der oberen Kante des zweiten Gliedes. In der inneren Kapsel, der Mitte des Thalamus etwa entsprechend, eine blasse, dem Degenerationsherde entsprechende Stelle, welche auch in die Lamina medullaris externa des Sehhügels hineinreicht.

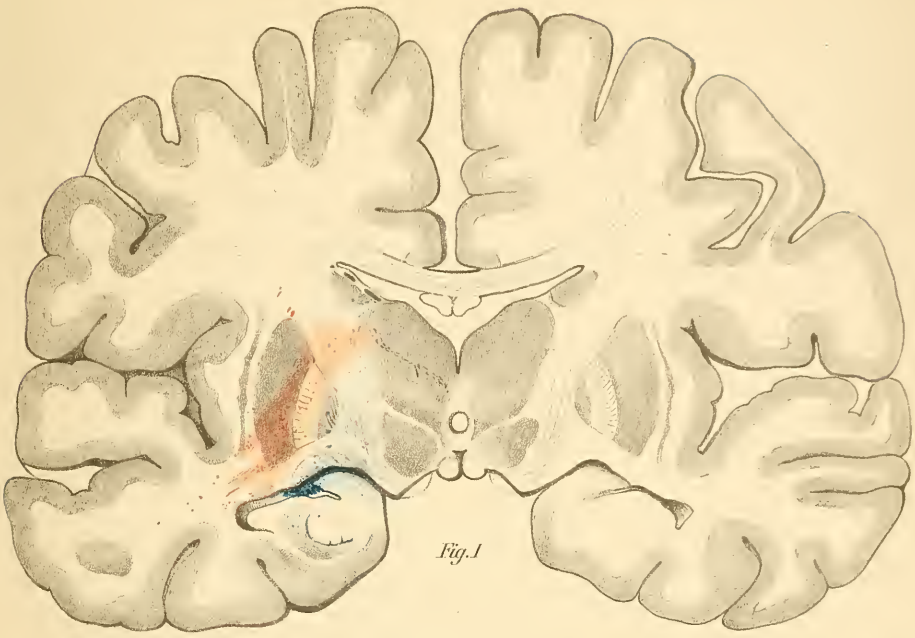

Fig. 1

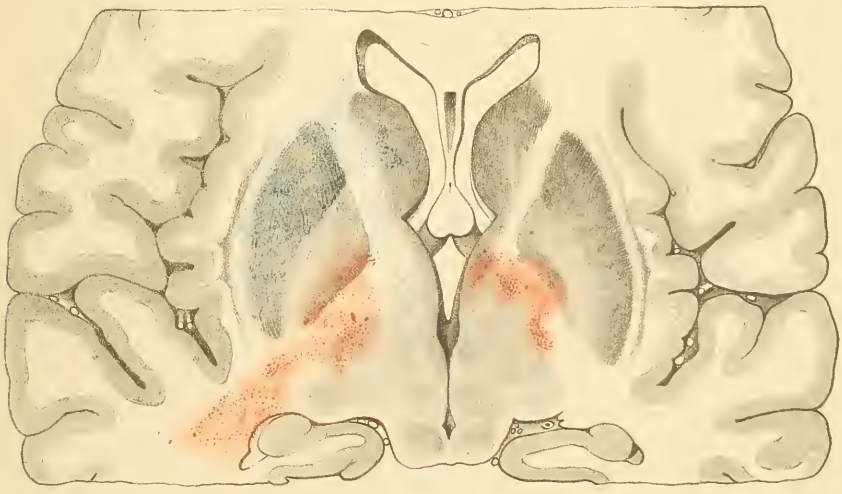

Fig. 2

Lith. Anst. v. G. Freytag & Berndt, Wien.

Verlag von Alfred Hölder, k. u. k. Hof- u. Universitäts-Buchhändler in Wien.

Fig. 1

Fig 2

Verlag von Alfred Hölder, k.u.k. Hof- u. Universitäts-Buchhändler in Wien.

Fig. 1

Fig. 2

Fig. 3

Fig. 4

Fig. 5

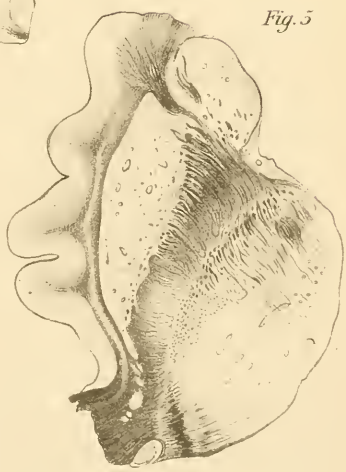

Verlag von Alfred Hölder, k.u.k. Hof- u. Universitäts-Buchhändler in Wien.

Adamkiewicz, Prof. Dr. Albert, Pachymeningitis hypertrophica und der chronische Infarct des Rückenmarkes. Anatomisch und klinisch bearbeitet. Mit 1 Tafel in Farbendruck. Preis M. 4.—.

Albert, Dr. Eduard, k. k. Hofrath, o. ö. Professor und Vorstand der chirurgischen Klinik an der Universität Wien. **Diagnostik der chirurgischen Krankheiten.** Fünfte verbesserte Auflage. Mit 48 Holzschnitten. Preis geheftet M. 7.—, in Halbfranz gebunden M. 8.40.

Arbeiten aus dem Institute für allgemeine und experimentelle Pathologie der Wiener Universität. Herausgegeben von S. Stricker. Mit 1 Kupfertafel und 6 Abbildungen. Preis M. 1.20.

Arbeiten und Jahresbericht der k. k. ersten chirurgischen Universitäts-Klinik zu Wien. Schuljahr 1888. Herausgegeben von Dr. Eduard Albert, k. k. Hofrath, o. ö. Professor der Chirurgie in Wien. Mit 35 Abbildungen. Preis M. 8.—.

Braun v. Fernwald, Dr. E. und **Herzfeld, Dr. Karl A.,** Der Kaiserschnitt und seine Stellung zur künstlichen Frühgeburt, Wendung, atypischen Zangenoperation, Craniotomie und zu den spontanen Geburten bei engem Becken. In 6 Beiträgen aus der k. k. Wiener Universitäts-Klinik für Geburtshilfe und Gynäkologie des Hofrathes Prof. Karl Braun v. Fernwald. Preis M. 5.—.

Hacker, Dr. Victor Ritter von, Docent für Chirurgie in Wien, emer. Assistent an Hofrath Billroth's Klinik. **Ueber die nach Verätzungen entstehenden Speiseröhren-Verengerungen.** Mit 12 lithographirten Tafeln und 16 Textabbildungen. Preis M. 8.—.

Handbuch der Zahnheilkunde, redigirt von Dr. Ludwig Holländer, Professor in Halle; Dr. Heinrich Paschkis, Privatdocent an der Universität in Wien; Dr. Wilhelm Sachs, Zahnarzt in Breslau; Dr. Julius Scheff jun., Privatdocent an der Universität in Wien; Dr. Alfred Sternfeld in München. Unter Mitwirkung von:

Hofrath Professor Dr. Albert, Wien; Docent Dr. M. Baštýř, Prag; Professor Dr. R. Baume, Berlin; Dr. Th. Blau, Wien; Docent Dr. A. Bleichsteiner, Graz; Dr. V. Blumm, Bamberg; Docent Dr. P. Dittrich, Prag; Zahnarzt Th. Detzner, Speyer; Professor Dr. V. v. Ebner, Wien; Dr. M. Eichler, Frankfurt a. d. O.; Zahnarzt-Assistent Erzberger, Berlin; Landes-Sanitäts-Inspector Dr. N. Feuer, Budapest; Docent Dr. A. Fraenkel, Wien; Docent Dr. F. Frühwald, Wien; Dr. Gilles, Köln; Zahnarzt Dr. O. Gruhnert, Berlin; Professor Dr. L. Holländer, Halle; Docent Dr. A. Holländer, Wien; Zahnarzt F. Kleinmann, Flensburg; Dr. E. Martin, Wien; Professor Dr. J. Mauthner, Wien; Professor Dr. K. Maydl, Wien; Zahnarzt Dr. M. Morgenstern, Baden-Baden; Docent Dr. E. Nessel, Prag; Docent Dr. A. Paltauf, Wien; Professor Dr. C. Partsch, Breslau; Doc. Dr. H. Paschkis, Wien; Docent Dr. J. Pollak, Wien; Dr. A. Rothmann, Budapest; Zahnarzt Dr. W. Sachs, Lehrer an der zahnärztlichen Schule in Breslau; Zahnarzt M. Schlenker, St. Gallen; Regimentsarzt Dr. G. Scheff, Wien; Docent Dr. Julius Scheff jun., Wien; Zahnarzt Dr. P. Schwarze, Leipzig; Professor Dr. E. Schwimmer, Budapest; Professor Dr. J. Steiner, Köln; Dr. A. Sternfeld, München; Zahnarzt F. Wellauer, Frauenfeld; Professor Dr. E. Zuckerkandl, Wien.

Herausgegeben von **Dr. Julius Scheff jun.,** Privatdocenten an der k. k. Universität in Wien.

Mit ungefähr 1000 Original-Holzschnitten. In circa 24 Lieferungen. Preis à M. 2.—. Erschienen sind Lieferung 1—8.

Heitler. Dr. M., Die Percussionsverhältnisse am normalen Herzen. Preis 64 Pf.

Lanzer, Dr. Oscar. na. k. k. Regimentsarzt. **Lehrbuch zum Unterrichte im freiwilligen Sanitäts-Hilfsdienste auf dem Kriegsschauplatze.** Mit einer Skizze und 131 Illustrationen. 3. unveränderte Auflage. Preis M. 3.—. Dieses Lehrbuch wurde durch Erlass des hohen k. u. k. Reichs-Kriegsministeriums Abtheilung 14, vom 12. Juni 1885, Z. 1239, als **sehr zweckmässig** anerkannt.

Lorenz, Dr. Adolf. Docent für Chirurgie, emer. Assistent an der chirurgischen Universitäts-Klinik des Prof. E. Albert in Wien. **Pathologie und Therapie der seitlichen Rückgrat-Verkrümmungen (Scoliosis).** Mit 9 lithographirten und 11 Lichtdruck-Tafeln. Preis M. 10.—.

— — **Die heutige Schulbankfrage.** Vorschläge zur Reform des hygienischen Schulsitzens. Mit 46 in den Text gedruckten Abbildungen. Preis M. 1.80.

Mittheilungen aus dem embryologischen Institute der k. k. Universität Wien. Von Dr. S. L. Schenk, k. k. Universitäts-Professor in Wien. **Heft 1887.** Mit 7 Tafeln. Preis M. 9.—. **Heft 1888.** Mit 5 Tafeln. Preis M. 5.—. **Heft 1890.** Mit 3 Tafeln. Preis M. 6.—.

Moeller, Dr. Josef. ord. Professor der Pharmakologie und Pharmakognosie an der Universität Innsbruck. **Lehrbuch der Pharmakognosie.** Mit 237 Abbildungen. Preis geheftet M. 11.—, in Halbfranz gebunden M. 12.40.

Neusser, Dr. Edmund. Universitäts-Assistent. **Die Pellagra in Oesterreich und Rumänien.** Aus der Klinik des Hofrathes Bamberger. Preis M. 1.50.

Paschkis, Dr. Heinrich, Docent an der Universität Wien. **Kosmetik für Aerzte.** Preis geheftet M. 5.—, in Halbfranz gebunden M. 6.40.

Scheff jun., Dr. Julius, Docent an der Wiener Universität. **Die Replantation der Zähne.** Eine historische und experimentelle Studie. Mit 5 lithographirten Tafeln. Preis M. 5.—.

Semmola, Professor Dr. M., Director des Institutes für experimentelle Pharmakologie an der königl. Universität in Neapel etc. etc. **Vorlesungen über experimentelle Pharmakologie und klinische Therapeutik.** Aus dem Italienischen übersetzt von Dr. Alfr. del Torre. Mit einem Vorworte von **Hofrath Professor Dr. Nothnagel.** Preis M. 8.—.

Stricker, Dr. S., o. ö. Professor der allgemeinen und experimentellen Pathologie in Wien. **Allgemeine Pathologie der Infections-Krankheiten.** Preis M. 4.—.

— — **Ueber die wahren Ursachen.** Eine Studie. Preis M. 1.50.

Thoman, Dr. Emerich, emer. I. Assistenzarzt des k. k. Allgemeinen Krankenhauses und der k. k. Krankenanstalt »Rudolf-Stiftung«, emer. k. ung. Landwehr-Districts-Stabsarzt. **Schwangerschaft und Trauma.** Zur Frage über die Zulässigkeit chirurgischer Eingriffe bei Schwangeren. Preis M. 2.50.

Winternitz, Dr. Ludwig. Ein Diagramm als Beitrag zur Orientirung über die Wirkungsweise der Augenmuskeln und die Ausfalls-Erscheinungen bei Lähmung derselben. Mit 10 Abbildungen. Preis 60 Pf.

Druck von Friedrich Jasper in Wien.

COLUMBIA UNIVERSITY LIBRARIES

This book is due on the date indicated below, or at the expiration of a definite period after the date of borrowing, as provided by the rules of the Library or by special arrangement with the Librarian in charge.

DATE BORROWED	DATE DUE	DATE BORROWED	DATE DUE
	SOUTH PROPERTY		
	MAR 24 1954		
C28(1141)M100			

SCHOOL PROPERTY